DOI: 10.26693/jmbs08.01.094
УДК 612.015.348:612.391.6:616-092.9
Кушта А. О., Пермінов Д. О.,
Волощук Н. І., Альчук О. І.

ДОСЛІДЖЕННЯ ВПЛИВУ АРГІНІНУ ГЛУТАМАТУ НА РЕПАРАТИВНІ ПРОЦЕСИ У ЩУРІВ З ХАРЧОВОЮ ДЕПРИВАЦІЄЮ

Вінницький національний медичний університет ім. М. І. Пирогова, Вінниця, Україна

Мета − експериментальне обґрунтування доцільності застосування аргініну глутамату для корекції репаративних порушень при частковій харчовій депривації.

Об'єкт та методи − моделювання харчової депривації згідно запатентованої методики, моделювання ранового дефекту на шкірі щурів, оцінка регенеративної активності ранових дефектів шляхом фотографування на камеру з роздільною здатністю 12 мегапікселів та подальшої оброки спеціальною комп'ютерною програмою для визначення площі UDR v.11, визначення інтегральних показників загального білка, альбумінів, глюкози, сечовини в сироватці крові щурів спектрофотометричними методами («Філісіт-діагностика»).

Результати. Часткова харчова депривація супроводжувалась порушенням метаболічних процесів в організмі щурів: зниження маси тіла (біля 30%, $p<0,05$), вірогідним зменшенням вмісту глюкози (на 24,5%), загального білку та альбумінів (на 16,1 та 26,2%, відповідно, $p<0,05$) із одночасним зростанням вмісту показників азотистого обміну в крові. Окрім цього, у тварин з нутрітивним дефіцитом відбувалось сповільнення загоєння ранових дефектів шкіри на 4,7 дні в порівнянні з контрольною групою. Застосування аргініну глутамату у вигляді препарату глутаргін у щурів з харчовою депривацією спричинило зменшення ранового дефекту шкіри та супроводжувалось частковою нормалізацією метаболічних процесів: загальний вміст білку та кількість альбумінів крові були вищими за такі в групі модельної патології без корекції на 10,2% та 12,9%, відповідно ($p<0,05$ в обох випадках), зростав вміст глюкози (+12,2%). Натомість, вміст сечовини крові був нижчим на 25,2% ($p<0,05$).

Висновки. Застосування аргініну глутамату на тлі харчової депривації посилювало регенеративні процеси шкіри, супроводжувалося частковою нормалізацією метаболічних процесів у щурів із експериментальними площинними ранами шкіри. Отримані дані є експериментальним підґрунтям для подальших клінічних досліджень можливості практичного застосування аргініну глутамату в комплексному лікуванні хворих із рановими процесами, особливо за умов нутрітивної недостатності.

Ключові слова: харчова депривація, аргініну глутамат, печінка, білковий обмін, вуглеводний обмін, регенерація.

Зв'язок роботи з науковими програмами, планами, темами. Дослідження проведено в рамках НДР кафедри хірургічної стоматології та щелепно-лицевої хірургії Вінницького національного медичного університету ім. М. І. Пирогова «Розробка методів хірургічного лікування хворих на патологію щелепно-лицевої області з урахуванням корекції супутніх захворювань», № державної реєстрації 0118U005403.

Вступ. Голодування – це патологічний процес, який виникає внаслідок дефіциту нутрієнтів, які надходять до організму. Як гостре, так і хронічне голодування є неодноразовою загрозою виживанню усіх видів, зокрема людини. За даними ООН, починаючи з 2020 року у світі відбувається збільшення частки населення, що голодує, з 8% світового населення у 2015-2019 рр. до 9,8% у 2022 році [1]. Значною мірою це пов'язано з продовольчою кризою, що розвинулась внаслідок повномасштабного російського вторгнення в Україну та на тлі пандемії COVID-19 [2].

Голодування може виникати внаслідок екзогенних та ендогенних причин. Ендогенне голодування виникає при порушенні асиміляції поживних речовин, наприклад, у важких хворих, і може супроводжуватись одночасними порушеннями всіх метаболічних процесів організму. Одним з таких є репаративні процеси, в тому числі і загоєння тканин [3].

Загоєння ран − це складний процес взаємодії різних видів клітин, медіаторів та позаклітинного матриксу. Для успішного загоєння ран потрібне адекватне кровопостачання та достатній рівень поживних речовин. Ці умови, в свою чергу, залежать від загального стану організму та режиму і насиченості раціону пацієнта, взаємне погіршення яких спостерігається за різних патологічних станів, наприклад, при операції на шлунку, стравоході, щелепах, в онкологічних хворих пацієнтів внаслідок термінальної кахексії й на тлі хіміотерапії або опромінення тощо. У таких пацієнтів звичайний фізіологічний прийом їжі викликає значні труднощі через блювання, анорексію, а у хворих, які

перенесли операцію з видалення новоутворень верхніх відділів шлунково-кишкового тракту (ротової порожнини, стравоходу), цей процес ускладнюється дисфагією. Процеси вимушеного часткового або повного голодування супроводжуються дефіцитом білка, порушеннями метаболізму глюкози, жирних кислот та одночасним накопиченням токсичних продуктів метаболізму, особливо азотистого обміну, що супроводжується порушенням функцій печінки, нирок, головного мозку та ін.

Для забезпечення організму необхідними нутрієнтами нерідко використовують ентеральне харчування. Проте ступінь репаративних процесів корелює не лише із кількістю субстратів, необхідних для процесів анаболізму, а також з їх оптимальним перебігом фізіологічних і біохімічних процесів. Важливу роль у регуляції процесів метаболізму в організмі людини відіграє печінка, що є головним органом природної детоксикації, тому покращення її стану за допомогою гепатопротекторів, зокрема аргініну глутамату, є доцільним рішенням для синергічного забезпечення процесів регенерації.

Мета дослідження − експериментальне обґрунтування доцільності застосування аргініну глутамату для корекції репаративних порушень при частковій харчовій депривації.

Матеріали та методи дослідження. Дослідження виконані на 45 статевозрілих самцях щурів лінії Wistar з початковою масою 220±5 г, отриманих з віварію ДУ «Інститут фармакології та токсикології НАМН України». Протягом експерименту тварини утримувались в стандартних умовах при температурі 22ºС±0,5ºС з 12-годинним освітленням. Усі етапи досліджень виконано згідно правил гуманного відношення до експериментальних тварин, дотримуючись положень «Європейської конвенції захисту хребетних тварин, яких використовують з експериментальною та іншою науковою метою» (Страсбург, 1986). Після проходження карантину тварини рандомно були поділені на 3 групи по 15 особин в кожній.

Харчову депривацію у щурів відтворювали згідно запатентованої методики [4], яка полягає у створенні умов часткового аліментарного голодування зі зменшенням обсягу раціону на 75%, зі збереженням збалансованості по основним макро- (білкам, жирам, вуглеводам) і мікронутрієнтам (вітамінам і мінералам). Для контролю голодування була виготовлена спеціальна решітка на дні з перегородкою, яка розділяла стандартну клітку навпіл. Щурам дослідної групи індивідуально зважували по 15 г комбікорму і видавали один раз на добу, з нелімітованим доступом до води та 12-годинним режимом світла/темряви. У таких умовах було виключене потрапляння підстилки (тирси) та випорожнень до продуктів харчування щурів. Термін перебування щурів в таких клітках складав 7 діб, й протягом цього часу щури втрачали від 18,5 до 23,7% маси тіла, що відповідає першому ступеню аліментарної дистрофії у людини.

Надалі всіх щурів розподілили на 3 групи: 1-ша група − контрольні тварини, які отримували харчування згідно фізіологічних потреб; 2-га група – харчова депривація (ХД) без корекції; 3-тя група – тварини, які на тлі харчової депривації отримували аргініну глутамат в дозі 100 мг/кг внутрішньоочеревинно (в/оч). Добова доза препарату глутаргін (аргініну глутамату), як одного з еталонних гепатопротекторних засобів, відповідала даним, наведеним у науковій літературі [5 − 8], та становила 100 мг/кг маси тіла тварин.

Методика нанесення шкірної рани. Для оцінки регенеративної активності на сьому добу голодування проводили моделювання ранового дефекту на шкірі щурів [9]. Наркотизованим щурам (кетамін, 50 мг/мл, сумарною дозою 0,2 мл препарату на 100 г маси) у поперековій ділянці спини після попередньої епіляції та обробки операційного поля 10% розчином декасану проводили маркування зони нанесення рани з діаметром 15 мм та виконували надріз на шкіри по лінії маркування з подальшим видаленням шкірного клаптя. Завдяки тракції шкіри на спині рана збільшувалась, і площа рани становила близько 300 мм^2. Проводили візуальну оцінку стану рани та країв шкіри навколо неї, контролювали динаміку маси тіла тварин, а також на початку на наприкінці експерименту брали зразки крові для біохімічних досліджень.

Оцінку регенеративної активності проводили протягом 21-ої доби. Для цього тварин фіксували та проводили фотографування на камеру з роздільною здатністю 12 мегапікселів для подальшої оброки спеціальною комп'ютерною програмою для визначення площі (S) Universal desktop ruler, version 11 (UDR v.11). Площа рани забарвлювалась у рожевий колір і автоматично вираховувалась в мм^2.

Наприкінці експерименту тварин піддавали евтаназії (передозування наркозу) і після декапітації проводили збір крові та її центрифугування. В сироватці крові визначали інтегральні показники білкового обміну (загальний білок, альбуміни), вуглеводного (рівень глюкози в крові), а також рівень сечовини спектрофотометричними методами за допомогою стандартних наборів «Філісіт-діагностика».

Статистичну обробку отриманих результатів проводили з використанням непараметричних методів аналізу (MANOVA-test) з використанням програмного забезпечення Statistica 6.0. Достовірними вважали відмінності при $p < 0,05$.

Результати дослідження та їх обговорення. Моніторинг маси тіла щурів після нанесення ран показав, що в групі контрольних тварин всі щури впродовж експерименту набирали вагу, незважаючи на рановий процес. Середній приріст маси тіла становив +16,2% від вихідного рівня (p<0,05). На противагу цьому, щури з групи «харчова депривація» до 5-ої доби майже не втрачали маси тіла (мінус 0,5%), але вже з 7-ої доби почали стрімко втрачати масу, і до кінця 21-ої доби дефіцит маси тіла складав близько 30% (p<0,05). Застосування аргініну глутамату значно стримувало втрату маси тіла. Перші 10 днів тварини втрачали вагу, а починаючи з 17-ого дня, коли рани у всіх щурів загоїлись, тварини почали набирати масу, і на 21-у добу експерименту приріст маси тіла у тварин цієї групи лише на 3,5% був нижчий за вихідний рівень.

Дослідження процесу загоєння ранового дефекту шкіри показало, що у всіх тварин на 1-3 день навколо рани розвивались ознаки запальної реакції: почервоніння, набряклість країв рани, окремі гнійні вогнища. Рана була покрита кіркою, яка легко пошкоджувалась, з неї виділявся рідкий ексудат. Спостерігалось незначне збільшення ранового дефекту (на 1,6 та 3,2% на 2-гу та 3-тю добу після експериментального пошкодження). На наступний день набряк країв рани зменшився, і розміри дефекту становили близько 315 мм^2, що й було точкою відліку.

У тварин контрольної групи, які протягом експерименту отримували повноцінне харчування, на 14-у добу відбулось майже повне загоєння ранового дефекту (площа загоєння становила в середньому 95,7%), а повне відновлення шкірного покриву зафіксовано через 16 днів.

У групі щурів, які знаходились в умовах харчової депривації без лікування, макроскопічні ознаки місцевої запальної реакції в ранній термін спостереження були більш вираженими: краї рани були більш набряклими, почервоніння та ексудація спостерігалась у всіх тварин, а рани довгий час кровоточили. Площа ранового дефекту на 14 день спостереження зменшилась в середньому на 75,9% від початкового рівня, а повне загоєння шкіри відбулось через 21 день.

Застосування аргініну глутамату покращувало процеси регенерації шкірного дефекту. У тварин цієї групи практично не виявлялись ознаки ексудації та запалення шкірної рани, а результати вимірювань планіметричних показників засвідчили, що вже на 17-й день у 79,5% тварин відбулось загоєння ранового дефекту шкіри (**табл. 1**).

Таблиця 1 – Динаміка площі експериментальних ран у щурів, мм^2 (M±σ)

Тривалість спостереження	Контроль	ХД без корекції	ХД + глутаргін (100 мг/кг)
1 доба	233,9±5,7	301,1±12,5	295,0±10,7*
3 доба	192,3±13,9	264,6±19,9*	236,1±15,9*
5 доба	169,8±10,8	238,7±12,4*	184,0±10,1*/**
10 доба	100,6±4,0	173,6±14,0*	127,3±7,0*/**
14 доба	19,3±3,6	66,6±12,2*	35,3±6,3**
17 доба	1,4±1,1	24,4±1,9*	4,7±1,1**
21 доба	0,0±0,0	6,5 ±0,8*	3,0±0,9*/**

Примітки: * – статистично достовірна різниця (p<0,05) порівняно з даними у контрольній групі у відповідний термін; ** – статистично достовірна різниця (p<0,05) у відповідний термін порівняно з даними при харчовій депривації без застосування аргініну глутамату.

Результати визначення вмісту в сироватці крові інтегральних показників білкового, вуглеводного обміну, а також вираженості азотемії, представлені на **рисунку 1.**

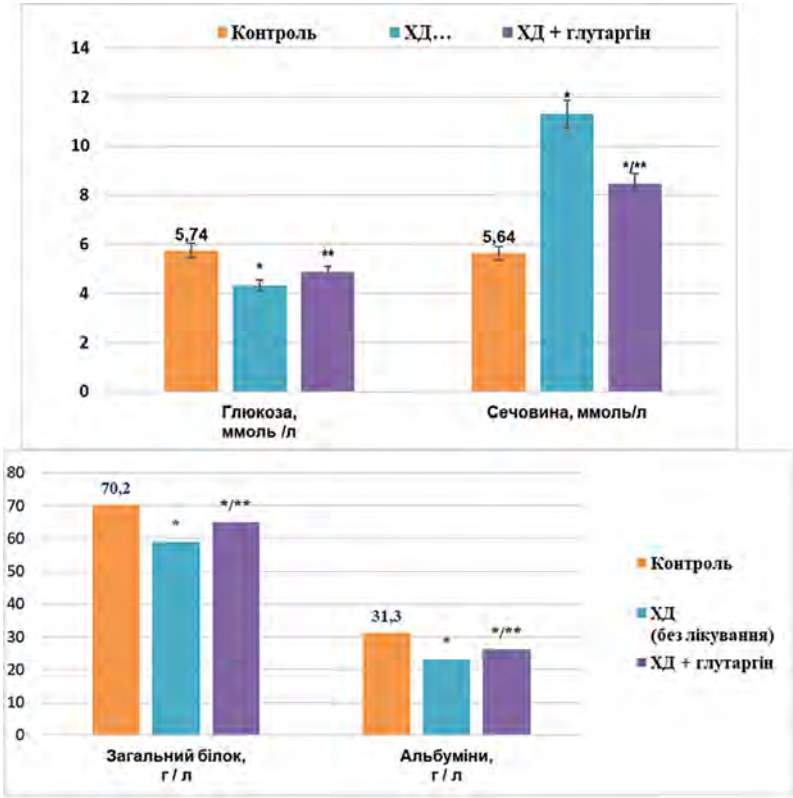

Рисунок 1 – Вплив харчової депривації та застосування глутаргіну на біохімічні показники крові щурів із експериментальними рановими дефектами шкіри

Примітки: * – статистично вірогідні відмінності відносно контролю; ** – статистично вірогідні відмінності відносно даних у групі «ХД без лікування»

Встановлено, що нутрітивний дефіцит у щурів з експериментальними ранами шкіри викликає статистично вірогідне зменшення вмісту загального білка та альбумінів (на 16,1% та 26,2% відповідно (p<0,05 в обох випадках), з одночасним підвищенням вмісту сечовини у плазмі крові в 2,0 рази (p<0,05). Рівень глікемії у піддослідних щурів з групи «ХД без лікування» на 21-шу добу експерименту був на 24,5% нижчим, ніж у групи контролю.

Курсове застосування у тварин із частковою харчовою депривацією аргініну глутамату в добовій дозі 100 мг/кг протидіяло зниженню значень показників білкового гомеостазу та зменшувало ступінь порушення азотистого балансу: в групі щурів «ХД + глутаргін» загальний вміст білку та вміст альбумінів крові були вищими за такі показники у групі з моделюванням патології без корекції на 10,2% та 12,9%, відповідно (p<0,05), зростав вміст глюкози (+12,2%). Натомість вміст сечовини крові був нижчим на 25,2% (p<0,05).

Таким чином, часткова харчова депривація супроводжується цілою низкою метаболічних процесів – гіпоглікемією, активацією деградації протеїнів, азотемією, що опосередковано відображає вираженість синдрому ендогенної інтоксикації [10], посиленням ліполізу, кетогенезу та перекисного окиснення ліпідів [11], які через різні біохімічні та патофізіологічні механізми (енергодефіцит, гіпоксія, дефіцит пластичного матеріалу, пошкодження клітинних мембран та ін.) викликають порушення процесів регенерації та загоєння ранового дефекту шкіри.

Тому застосування препарату глутаргін як комбінації двох амінокислот − аргініну та глютамінової кислоти, відіграє важливу роль у забезпеченні біохімічних процесів нейтралізації і виведення з організму токсичних метаболітів обміну азотистих речовин. Застосування такої лікарської композиції також призводить до нормалізації інших різноманітних процесів обміну речовин. Проведені дослідження показали, що порушення нормального харчування значно погіршує процеси регенерації шкірних ран у щурів, що асоціюється із зменшенням вмісту в крові основних нутрієнтів.

Висновки

1. Часткова харчова депривація у щурів супроводжується порушенням метаболічних процесів в організмі експериментальних тварин: зниженням маси тіла (біля 30%, p<0,05), достовірним зменшенням вмісту глюкози (на 24,5%), загального білку та альбумінів (на 16,1% та 26,2%, відповідно; p<0,05) із одночасним накопиченням продуктів азотистого обміну в крові.
2. Нутрітивний дефіцит у тварин викликає сповільнення загоєння ранових дефектів шкіри.
3. Застосування аргініну глутамату у вигляді препарату глутаргін на тлі харчової депривації посилювало регенеративні процеси шкіри, супроводжувалося частковою нормалізацією метаболічних процесів у щурів із експериментальними площинними ранами шкіри.

Перспективи подальших досліджень. Отримані дані є експериментальним підґрунтям для подальших клінічних досліджень можливості практичного застосування фармакологічних засобів на основі аргініну глутамату в комплексному лікуванні хворих із рановими процесами, особливо за умов нутрітивної недостатності.

References

1. FAO, IFAD, UNICEF, WFP and WHO. *The State of Food Security and Nutrition in the World 2022. Repurposing food and agricultural policies to make healthy diets more affordable*. Rome, FAO; 2022. doi: 10.4060/cc0639en
2. Braun P. How The Russia-Ukraine War Has Compounded The Global Food Crisis. J Forbs. 2022. Available from: https://www.forbes.com/sites/phillipbraun/2022/03/31/how-the-russia-ukraine-war-has-compounded-the-global-food-crisis/?sh=3efc26134ae2
3. Khoroshinyna LP, Churylov LP. Metabolic and pathophysiological disorders during long-term fasting in humans. *Med Biol Socio-Psycholog Probl Saf Emergen Situat.* 2018;(4):109-116. doi: 10.25016/2541-7487-2018-0-2-109-116
4. *Patent 147539 Ukraine*, MPK G09B 19/00 G09B 23/28 (2006.01) G01N 33/48 (2006.01). Sposib eksperymentalnoho modelyuvannya alimentarnoyi dystrofiyi [Method of experimental modeling of alimentary dystrophy] / Kushta AO, Shuvalov SM, Taran IV. (UA); zayavnik i vlasnik patentu National M.I. Pirogov Memorial Medical University, Vinnytsia (UA). № u202007534; zayavl 26.11.20 ; opubl 19.05.21. Byul № 20. [Ukrainian]
5. Gozhenko AI, Trusova MV. The effect of arginine glutamate on the activity of the kidneys of white rats under the conditions of long-term administration of ifosfamide. *Odesa Med J.* 2006;2(94):9−12.
6. Lazarenko IA, Derkach EA, Melnikova NM. The influence of arginine glutamate on the pool of free amino acids in the blood of rats after poisoning with various dispersed forms of lead. *Ukr J Occ Med Probl*. 2012;2(30):61−65. doi: 10.33573/ujoh2012.02.061
7. Shevchenko OP. Pathomorphological changes in rats with an experimental model of chronic viral hepatitis. *Morphology.* 2015;(3):111−116. doi: 10.26641/1997-9665.2015.3.111-116

8. Kalko KO, Drogovoz SM, Shtrigol SYu, Kononenko AV, Ulanova VA, Yudkevich TK. Circadian characteristics of the glutargin influence on protein and purine metabolism under the conditions of chronodeterminated acetaminophen hepatitis in rats. *Ukr Biopharm J*. 2016;4(45):71−74. doi: 10.24959/ubphj.16.58
9. Ginestal R, Pérez-Köhler B, Pérez-López P, Rodríguez M, Pascual G, Cebrián D, et al. Comparing the influence of two immunosuppressants (fingolimod, azathioprine) on wound healing in a rat model of primary and secondary intention wound closure. *Wound Repair Regen*. 2019 Jan;27(1):59-68. PMID: 30368971. doi: 10.1111/wrr.12685
10. Madrigal-Santillán E, Madrigal-Bujaidar E, Álvarez-González I, Sumaya-Martínez MT, Gutiérrez-Salinas J, Bautista M, et al. Review of natural products with hepatoprotective effects. *World J Gastroenterol*. 2014;20(40):14787−14804. PMID: 25356040. PMCID: PMC4209543. doi: 10.3748/wjg.v20.i40.14787
11. Nawi A, Eu KL, Faris ANA, Wan Ahmad WAN, Noordin L. Lipid peroxidation in the descending thoracic aorta of rats deprived of REM sleep using the inverted flowerpot technique. *Exp Physiol.* 2020;105(8):1223−1231. PMID: 32539237. doi: 10.1113/EP088667

UDC 612.015.348:612.391.6:616-092.9

Study of the Influence of Arginine Glutamate on Reparative Processes in Rats with Food Deprivation

Kushta A. O., Perminov D. O., Voloshchuk N. I., Alchuk O. I.

Abstract. *The purpose of the study* was to experimentally substantiate the feasibility of arginine glutamate using, for the correction of reparative disorders in rats with partial food deprivation.

Materials and methods. The work uses such research methods as modeling of food deprivation according to a patented method, modeling a wound defect of rat's skin, evaluating the healing of wound defects by taking pictures with a camera with a resolution of 12 megapixels and subsequent processing with a special computer program Universal desktop ruler, version 11, for determining the area, determination of integral indicators of total protein, albumin, glucose, urea in blood serum of rats by spectrophotometric methods ("Filicit-diagnostics"). Statistical processing of the obtained results was carried out using non-parametric methods of analysis (MANOVA-test) using Statistica 6.0 software. Differences at $p<0.05$ were considered significant.

Results and discussion. As a result of the food crisis, the share of hungry people in the world increases every year, and in 2022 it reached 9.8% of the world population. Starvation directly and indirectly prevents the successful healing of wounds, which is also complicated by impaired liver function. Partial food deprivation was accompanied by a violation of metabolic processes in the body of rats: a decrease in body weight (about 30%, $p<0.05$), a probable decrease in the content of glucose (by 24.5%), total protein and albumin (by 16.1 and 26.2%, respectively, $p<0.05$) with a simultaneous increase in the content of indicators of nitrogen metabolism in the blood. In addition, nutritionally deficient animals had a 4.7-day delay in wound healing compared to the control group.

The use of arginine glutamate, in food-deprived rats caused a reduction in the wound skin defect and was accompanied by a partial normalization of metabolic processes: the total protein content and the amount of blood albumin were higher than those in the model pathology group without correction by 10.2 and 12.9%, respectively ($p<0.05$), the glucose content increased (+12.2%); simultaneously blood urea content was lower by 25.2% ($p<0.05$).

Conclusion. The obtained data are an experimental basis for further clinical studies of the possibility of practical use of arginine glutamate in the complex treatment of patients with wound processes, especially under conditions of nutritional insufficiency.

Keywords: food deprivation, arginine glutamate, liver, protein, carbohydrate metabolism, regeneration processes.

ORCID and contributionship:
Anna A. Kushta : 0000-0001-8994-2560 [A,D,E]
Dmytro O. Perminov : [B,C]
Nataliia I. Voloshchuk : 0000-0002-0166-9676 [B,D,E,F]
Alexandra I. Alchuk : 0000-0002-0998-6182 [B,C]

A – Work concept and design, B – Data collection and analysis,
C – Responsibility for statistical analysis, D – Writing the article,
E – Critical review, F – Final approval of the article

CORRESPONDING AUTHOR
Anna A. Kushta
National Pirogov Memorial Medical University,
Department of Surgical Stomatology and Maxillofacial Surgery
56, Pirogov Str., Vinnytsya 21018, Ukraine
phone: +380677903790, e-mail: dr_anna9@ukr.net

The authors of this study confirm that the research and publication of the results were not associated with any conflicts regarding commercial or financial relations, relations with organizations and/or individuals who may have been related to the study, and interrelations of coauthors of the article.

Received 10.12.2022
Accepted 03.01.2023

Recommended for publication by a meeting of the editorial board after review