DOI: 10.26693/jmbs07.03.206
УДК 618.19-006.03:618.145-007.61:577.6
Шаповал Ю. С.

ЕКСПРЕСІЯ ЕСТРОГЕНОВИХ І ПРОГЕСТЕРОНОВИХ РЕЦЕПТОРІВ У СТРОМІ ЕНДОМЕТРІЯ ЖІНОК З РІЗНИМИ ВИДАМИ ГІПЕРПЛАЗІЇ ЕНДОМЕТРІЯ ТА ДОБРОЯКІСНИМИ НОВОУТВОРЕННЯМИ МОЛОЧНИХ ЗАЛОЗ

Державний заклад «Запорізька медична академія післядипломної освіти МОЗ України»
Запоріжжя, Україна

Мета. Визначити рівень експресії естрогенових і прогестеронових рецепторів в тканині ендометрія та з'ясувати їх взаємозв'язок з рівнем вітаміну D в крові у жінок репродуктивного віку з гіперплазією ендометрія та доброякісними новоутвореннями молочних залоз.

Матеріали та методи. Проведено обстеження жінок репродуктивного віку, у яких діагностували гіперпластичні процеси в ендометрії. Обстежених пацієнток розділили на дві групи: I група – група порівняння, в яку увійшли хворі з гіперплазією ендометрія без супутньої патології; II група – жінки, у яких, поряд з гіперплазією ендометрія, діагностували доброякісне захворювання молочних залоз у вигляді мастопатії. Для виявлення естрогенових і прогестеронових рецепторів в ендометрії використовували імуногістохімічний метод із застосуванням системи візуалізації En Vision з діамінобензидином. Визначення вмісту 25-гідроксивітаміну D (25OHD) у плазмі крові проводили імуноензимним методом з використанням тест-набору 25-Hydroxy.

Результати. Встановлено, що рівень експресії ER збільшується при всіх видах гіперплазії ендометрія та посилюється при супутній мастопатії. Поряд із підвищенням рівня експресії ER в клітинах ендометрію знижується експресія PR. Встановлено, що кількість PR в основній групі знижується на 38,3 % – при гіперплазії ендометрія без атипії, на 46,3 % – при атиповій гіперплазії ендометрія та на 20,4 % – при поліпах ендометрію в порівнянні з показниками контрольної групи жінок.

Аналіз результатів показує зв'язок між формою гіперплазії та рецепторним фенотипом ендометрія. Встановлено, що найбільші зміни спостерігаються при атиповій гіперплазії ендометрія, які посилюються під час розвитку проліферативних процесів в молочних залозах.

Показаний взаємозв'язок дефіциту вітаміну D з експресією естрогенових і прогестеронових рецепторів за умов гіперплазії ендометрія у жінок. Так, при зміні рівня експресії естрогенових і прогестеронових рецепторів у ендометрії жінок з гіперплазією ендометрія та мастопатією, знижується концентрація вітаміну D в плазмі крові.

Висновок. Розвиток гіперпластичних процесів у ендометрії та молочних залозах відбувається на фоні підвищення експресії естрогенових рецепторів та зниження експресії прогестеронових рецепторів. При цьому у плазмі крові хворих виявлено зниження вітаміну D.

Ключові слова: естрогенові рецептори, прогестеронові рецептори, вітамін D, гіперплазія ендометрія, мастопатія.

Зв'язок роботи з науковими програмами, планами, темами. Робота є частиною науково-дослідної роботи кафедри акушерства та гінекології ДЗ «ЗМАПО МОЗ України» «Пацієнт орієнтована тактика ведення жінок при дисгормональних порушеннях статевої сфери», № державної реєстрації 0122U000696.

Вступ. Гіперплазія ендометрія (ГЕ) являє собою спектр змін в ендометрії, які проявляються аномальним потовщенням у проліферативну фазу менструального циклу до нерегулярних гіперхроматичних уражень, схожих на ендометріоїдну аденокарциному [1]. Як правило, ГЕ викликається безперервним впливом естрогену без протидії прогестерону, синдрому полікістозних яєчників, дії тамоксифену або замісної гормональної терапії [2]. Оскільки ГЕ може прогресувати з поступовим розвитком карциноми ендометрія, то має значення пошук ранніх маркерів розвитку ГЕ з метою попередження утворення аденокарциноми. Пошук таких маркерів дозволить вчасно вибрати метод лікування ГЕ, особливо при різних її формах [3]. Сьогодні основним варіантом лікування ГЕ без атипії є циклічний прогестин, а при атиповій ГЕ – гістеректомія [4]. Однак клінічні випробування гормональної терапії і стандарти під час лікування цієї патології ще не встановлені. Крім того, терапевтичні варіанти для пацієнток репродуктивного віку з ГЕ, які бажають зберегти фертильність, є складними і вимагають нехірургічного лікування [4]. Тому, оптимальним підходом до лікування ГЕ є розробка нових терапевтичних засобів, дія яких була б спрямована на інгібування рецепторів естрогену.

Тканини молочних залоз, як і ендометрій, є гормонально-чутливими, тому естрогенові і

прогестеронові рецептори відіграють важливу роль у розвитку і циклічній регуляції їхнього розвитку в нормі. Оскільки естроген і прогестерон прямо чи опосередковано впливають на розвиток доброякісних пухлин молочних залоз, то можливий їхній проліферативний механізм дії на ці органи статевої системи [5]. У молочних залозах прогестерон діє разом з естрогеном, щоб стимулювати програми генів проліферації та виживання. В матці прогестерон, навпаки, пригнічує ріст ендометрію, викликаний естрогеном, і захищає яєчники від неопластичної трансформації [6].

Мета дослідження. Визначити рівень експресії естрогенових і прогестеронових рецепторів у тканині андометрія та з'ясувати їх взаємозв'язок з рівнем вітаміну D в крові жінок репродуктивного віку з гіперплазією ендометрія та доброякісними новоутвореннями молочних залоз.

Матеріал та методи дослідження. Проводити обстеження жінок репродуктивного віку – від 18 до 47 років на базі КНП «Пологовий будинок №3» ЗМЗ; КНП «10 міська лікарня» ЗМЗ, ТОВ «Вітацентр» (Запоріжжя), у яких діагностували гіперпластичні процеси в ендометрії.

Дослідження виконані з дотриманням основних положень «Правил етичних принципів проведення наукових медичних досліджень за участю людини», затверджених Гельсінською декларацією (1964-2013 рр.), ICH GCP (1996 р.), Директиви ЄЕС № 609 (від 24.11.1986 р.), наказів МОЗ України № 690 від 23.09.2009 р., № 944 від 14.12.2009 р., № 616 від 03.08.2012 р. Всі учасники були інформовані щодо цілей, організації, методів дослідження та підписали інформовану згоду щодо участі у ньому; вжито всіх заходів для забезпечення анонімності пацієнтів.

Обстежених пацієнток поділили на дві групи: I група – група порівняння, в яку увійшли хворі з ГЕ без супутньої патології (n=30); II група – жінки, у яких, поряд з ГЕ, діагностували доброякісне захворювання молочних залоз у вигляді мастопатії (основна група) (n=30). До контрольної групи увійшло 30 здорових жінок.

Усіх пацієнток групи порівняння та основної групи розділили за типом ГЕ: ГЕ без атипії, атипова ГЕ, ендометріальні поліпи.

Діагноз ГЕ і мастопатії ставили після комплексного обстеження хворих, із застосуванням методів ультразвукового дослідження, мамографічного обстеження, гістероскопічного обстеження.

Для виявлення естрогенових і прогестеронових рецепторів в ендометрії використовували імуногістохімічний метод із застосуванням системи візуалізації En Vision з діамінобензидином. Гістологічні препарати тканини ендометрію фарбували гематоксиліном Майєра. Отримані результати імуногістохімічних реакцій оцінювали наступним чином: негативна «–», слабко позитивна «+», помірно позитивна «++», сильно позитивна «+++». Імуногістохімічну реакцію експресії ER і PR оцінювали з використанням подвійної класифікації напівкількісного підрахунку ядерної реакції позитивних клітин та виражали у відсотковому індексі (1 = 0–25%; 2 = 26–50%; 3 = 51–75%; 4= 76–100%) та індексі інтенсивності (1 – більшість клітин слабко забарвлені; 2 – більшість клітин помірно забарвлені; 3 – більшість клітин сильно забарвлені). Система підрахунку забарвлених клітин проводилася за інтенсивністю імуногістохімічного забарвлення. Підрахунок проводився в трьох відділах по 100 клітин в різних полях зору на мікроскопі з об'єктивом 40ˣ. Інтенсивність забарвлення оцінювали за такою шкалою:

0 – немає фарбування, 1 – слабке фарбування, 2 – помірне і 3 – сильне фарбування. Формула підрахунку:

$$\textbf{H score} = \Sigma\, Pi \times I,$$

де: Pi – відсоток клітин, забарвлених з різною інтенсивністю; I – інтенсивність фарбування, виражена в балах від 0 до 3.

Результати ступеня експресії рецепторів естрогену і прогестерону оцінювали за результатом H-score: 0-100 – низька, 101 і більше – висока. Сума відсоткового індексу та індексу інтенсивності коливається від 2 (найслабша реакція) до 7 (найсильніша реакція) [7].

Визначення вмісту 25-гідроксивітаміну D (25OHD) у плазмі крові проводили імуноензимним методом з використанням тест-набору 25-Hydroxy. Для конкурентного визначення 25OHD використовували поліклональні антитіла проти 25OHD і біотин-стрептавідин [8]. Концентрацію 25OHD виражали в нмоль/л плазми крові.

Статистичну обробку результатів здійснювали з використанням програмних пакетів STATISTIKA (версія 7.0). Статистично достовірну різницю між показниками визначали за допомогою критерію Стьюдента, $p<0,05$.

Результати дослідження та їх обговорення. Кількість функціонально повноцінних рецепторів до стероїдних гормонів – естрогенових рецепторів (ER) і прогестеронових рецепторів (PR) вказує на рецептивність ендометрія й у нормі має велике значення для успішного запліднення [9, 10]. Кількість і функціонування цих рецепторів знаходиться в тісному взаємозв'язку з гормональним фоном і його коливанням як під час нормального менструального циклу, так і за умов патології [7]. Порушення в системі рецепторів може призвести до недостатньої чутливості ендометрію під час екзогенної гормональної дії.

Аналіз результатів показав, що експресія як естрогенових, так і прогестеронових рецепторів у пацієнток з ГЕ залежала від морфологічних і функціональних властивостей залозистого епітелія і строми. Даними дослідженнями виявлено, що рівень рецепторів був нижче за умов наявності великої кількості кістозно-змінених залоз в ендометрії. Звертала на себе увагу мозаїчність експресії рецепторів до стероїдних гормонів у клітинах строми.

Результати дослідження експресії ER за показником H-score у жінок з морфологічно підтвердженою ГЕ показали, збільшення експресії ER при всіх видах ГЕ (**рис. 1**).

Так, при гіперплазії ендометрія без атипії показник H-score для ER становив 134±12,78, при атиповій ГЕ – 168±14,98, при поліпах ендометрію 126±10,33, що у 1,4 рази, у 1,8 рази та у 1,3 рази перевищувало показник контрольної групи жінок відповідно (p<0,05) (**рис. 1**).

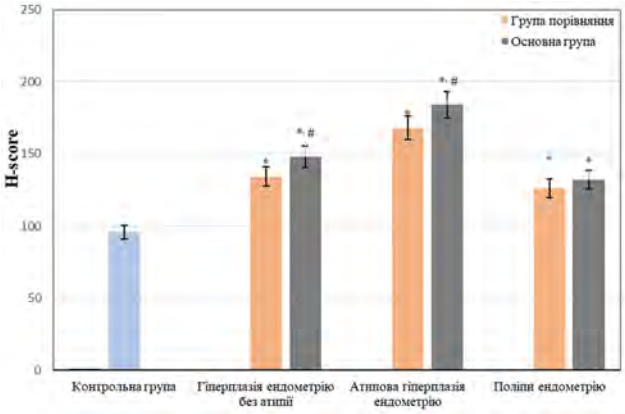

Рис. 1 – Експресія естрогенових рецепторів у стромі ендометрія жінок з різними видами гіперплазії ендометрія і мастопатії

Примітки: * – статистично достовірна різниця порівняно з показниками контрольної групи; # – статистично достовірна різниця порівняно з показниками групи порівняння, p<0,05.

Імовірно, підвищення експресії ER в клітинах строми ендометрію обумовлює його проліферативну активність з формуванням ГЕ.

Експресія ER у стромі ендометрію посилювалася у пацієнток основної групи з перевищенням показника контролю у 1,5 рази, у 1,9 рази та у 1,4 рази при ГЕ без атипії, з атипією та ендометріозних поліпах відповідно (p<0,05) (**рис. 1**). Очевидно підвищення експресії ER в ядрах клітин строми ендометрію та одночасне підвищення рівня естрадіолу в крові стимулює проліферативні процеси в ендометрії [10].

Виділяють два типи ER – ER-α і ER-ß. За даними літератури показано, що варіант гена ER-α призводить до конститутивної активації транскрипції ER-α-залежних генів без гормону і, як наслідок, може призводити до трансформації клітин та пухлинної прогресії [11]. Цей же механізм може лежати в основі розвитку проліферативних процесів у тканинах молочних залоз.

Поряд із підвищенням рівня експресії ER в клітинах ендометрію знижувалася експресія PR (**рис. 2**). Встановлено, що кількість PR була меншою в групі порівняння в стромі на 28 % – при ГЕ без атипії, на 30 % – при атиповій ГЕ та на 11,7 % – при поліпах ендометрія в порівнянні з показниками контрольної групи жінок (p<0,05) (**рис. 2**).

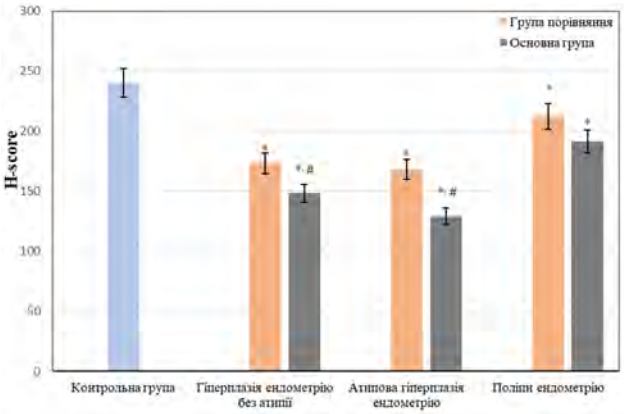

Рис. 2 – Експресія прогестеронових рецепторів у стромі ендометрію жінок з різними видами гіперпластичних процесів в ендометрії

Примітки: * – статистично достовірна різниця порівняно з показниками контрольної групи; # – статистично достовірна різниця порівняно з показниками групи порівняння, p<0,05.

Дослідження експресії PR в клітинах строми ендометрію показало їх зниження в основній групі на 38,3 % – при ГЕ без атипії, на 46,3 % – при атиповій ГЕ та на 20,4 % – при поліпах ендометрію в порівнянні з показниками контрольної групи жінок (p<0,05) (**рис. 2**).

Як видно з результатів дослідження найвища експресія ER та найнижча експресія PR спостерігалася при атиповій гіперплазії ендометрію у пацієнток з поєднаною патологією ГЕ та мастопатією. Це, імовірно, пов'язано з цитоморфологічними особливостями клітин ендометрію при атиповій гіперплазії. Так, у більшості випадків атипова гіперплазія ендометрія відрізняється від інших видів за цитологічними порушеннями. На відміну від гладких, овальних ядер, що візуалізуються в ендометрії в нормі, атипові ядра кругліші та можуть мати нерівномірну мембрану. Хроматин часто масивний і нерівномірно розсіяний, що надає клітинам везикулярного вигляду, також відзначаються збільшені ядерця. Спостерігається істина стратифікація шарів клітин та втрата полярності по відношенню до базальної мембрани. При атиповій ГЕ поширеність гіперпластичного процесу виявляється у значній частині ендометрію, а не в ізольованих ділянках [12].

Поряд з цим, при гіперплазії ендометрію без атипії виявляється неправильна архітектура і невелика кількість строми. Можливий також розвиток базальної гіперплазії з потовщенням базального шару слизової оболонки за рахунок проліферації залоз, розташованих у компактному шарі ендометрію, і стромальної гіперплазії з появою великих, поліморфних ядер клітин строми. Цитологічно епітеліальні клітини характеризуються псевдостратифікацією (від одного до чотирьох шарів клітин), наявністю рівноовальних ядер з рівномірно розташованим хроматином, непомітними ядерцями і змінним числом мітозів. Деструкція клітин менш виражена ніж при атиповій ГЕ, що очевидно і пов'язано з менш вираженими змінами рецепторів стероїдних гормонів [12].

Зміни рівня досліджуваних рецепторів можуть вказувати на напрямок патологічного процесу. На інтенсивність проліферативних процесів може впливати і вітамін D, оскільки у жіночих репродуктивних органах наявні рецептори вітаміну D.

Встановлено, що при зміні рівня експресії естрогенових і прогестеронових рецепторів у організмі жінок, хворих ГЕ та мастопатію, змінюється і вітамін D-статус. Так, у всіх пацієнток з ГЕ знижувався рівень гідроксильованої форми вітаміну D – 25(OH)D. Зниження рівня 25(OH)D спостерігалося у плазмі крові у 2,8 рази – при ГЕ без атипії, у 3,8 рази – при атипових ГЕ та у 2,5 рази – при поліпах ендометрія порівняно з показниками здорових жінок (p<0,05) (**рис. 3**).

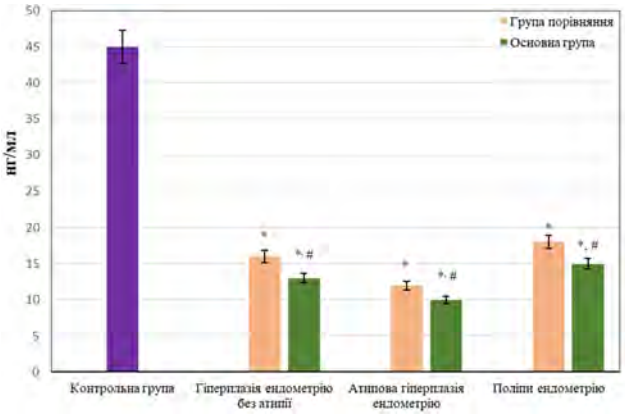

Рис. 3 – Рівень вітаміну D в плазмі крові жінок з різними видами гіперпластичних процесів у ендометрії

Примітки: * – статистично достовірна різниця порівняно з показниками контрольної групи; # – статистично достовірна різниця порівняно з показниками групи порівняння, p<0,05.

Подібна тенденція спостерігалася при поєднаних доброякісних проліферативних захворюваннях жіночої репродуктивної системи – ГЕ і мастопатії. Так, у пацієнток основної групи спостерігалося зниження рівня 25(OH)D у плазмі крові у 3,5 рази – при ГЕ без атипії, у 4,5 рази при атиповій ГЕ та у 3 рази – при поліпах ендометрія порівняно з показниками здорових жінок (p<0,05) (**рис. 3**). Як видно з результатів при поєднаних проліферативних процесах репродуктивних органів жінок суттєво знижувався рівень вітаміну D. На такому фоні в організмі можуть додатково посилюватися проліферативні процеси, оскільки вітамін D бере участь у регуляції проліферації і диференціації клітин усіх органів і тканин [13]. Тому, при його зниженні не реалізується його антипроліферативна і стимулююча диференціювання клітин активність, що буде посилювати патологічний процес.

Результати дослідження показали взаємозв'язок дефіциту вітаміну D з експресією естрогенових і прогестеронових рецепторів за умов ГЕ у жінок, які посилюються при поєднаній патології у вигляді мастопатії. Враховуючи плейотропні ефекти вітаміну D [14], можна стверджувати, що нормалізація вітамін D-статусу може покращити дисгормональні процеси репродуктивних органів. Імовірно, вітамін D впливає на репродуктивні органи як безпосередньо, через зв'язування зі своїм рецептором (рецептори вітаміну D у жінок виявляються в клітинах ендометрія, яєчника, фаллопієвих труб тощо), так і опосередковано – через стимуляцію синтезу стероїдних гормонів, які потрібні для нормального дозрівання ендометрія та фолікулів [14].

Аналіз результатів показує зв'язок між формою гіперплазії та рецепторним фенотипом ендометрія. Встановлено, що найбільші зміни спостерігалися при атиповій гіперплазії ендометрія, які посилювалися під час розвитку проліферативних процесів в молочних залозах. ER і PR виявляються як в епітеліальних, так і в стромальних клітинах ендометрію. ER і PR відносяться до суперродини ядерних рецепторів стероїдних гормонів, вони є ліганд-активованими транскрипційними факторами, що беруть участь у гормон-опосередкованій сигналізації та інгібуванні експресії генів, а також у клітинній проліферації та диференціації в різних органах-мішенях до відповідних гормонів [9, 10]. У відповідь на введення естрогенів та збільшення експресії ER може збільшуватися проліферація клітин ендометрію і молочних залоз, при цьому знижується протидія прогестерону, рівень якого знижений поряд із зниженням експресії PR в клітинах. Ці зміни в організмі жінки відбуваються на фоні дефіциту вітаміну D, що необхідно враховувати під час вибору схеми терапії.

Результати даних досліджень вказують на те, що для жінок з поєднаною доброякісною дисгормональною патологією репродуктивних органів змінюється рівень естрогенових і прогестеронових рецепторів на фоні зниження вітаміну D.

Висновки. Розвиток гіперпластичних процесів у ендометрії та молочних залозах відбувається на

фоні підвищення експресії естрогенових рецепторів та зниження експресії прогестеронових рецепторів. При цьому у плазмі крові хворих виявлено зниження вітаміну D. Виявлені зміни посилюються у пацієнток з атиповою гіперплазією ендометрія, що необхідно враховувати при розробці та впровадженні у практику діагностично-лікувальних алгоритмів, що сприятиме зниженню проліферативних процесів в ендометрії і молочних залозах.

Перспективи подальших досліджень. Майбутні дослідження повинні бути зосередженні на оцінці нової стратегії лікування, яка була б спрямована на інгібування шляхів патогенезу естрадіол-індукованої ГЕ та зниження неконтрольованої проліферації клітин молочних залоз, що покращить найближчі та віддалені наслідки лікування.

References

1. Devis-Jauregui L, Eritja N, Davis ML, Matias-Guiu X, Llobet-Navàs D. Autophagy in the physiological endometrium and cancer. *Autophagy.* 2021;17(5):1077-1095. PMID: 32401642. PMCID: PMC8143243. doi: 10.1080/15548627.2020.1752548
2. Zhai J, Vannuccini S, Petraglia F, Giudice LC. Adenomyosis: mechanisms and pathogenesis. *Semin Reprod Med*. 2020;38(2-03):129-143. PMID: 33032339. PMCID: PMC7932680. doi: 10.1055/s-0040-1716687
3. Jonusiene V, Sasnauskiene A. Notch and endometrial cancer. *Adv Exp Med Biol.* 2021;1287:47-57. PMID: 33034025. doi: 10.1007/978-3-030-55031-8_4
4. Chandra V, Kim JJ, Benbrook DM, Dwivedi A, Rai R. Therapeutic options for management of endometrial hyperplasia. *J Gynecol Oncol*. 2016;27(1):e8. PMID: 26463434. PMCID: PMC4695458. doi: 10.3802/jgo.2016.27.e8
5. Sampayo R, Recouvreux S, Simian M. The hyperplastic phenotype in PR-A and PR-B transgenic mice: lessons on the role of estrogen and progesterone receptors in the mouse mammary gland and breast cancer. *Vitam Horm*. 2013;93:185-201. PMID: 23810007. doi: 10.1016/B978-0-12-416673-8.00012-5
6. Taraborrelli S. Physiology, production and action of progesterone. *Acta Obstet Gynecol Scand.* 2015;94 Suppl 161:8-16. PMID: 26358238. doi: 10.1111/aogs.12771
7. Lopes RG, Baracat EC, de Albuquerque Neto LC, Ramos JF, Yatabe S, et al. Analysis of estrogen- and progesterone-receptor expression in endometrial polyps. *J Minim Invasive Gynecol*. 2007;14(3):300-3. PMID: 17478359. doi: 10.1016/j.jmig.2006.10.022
8. Mazanova AO, Shymanskyy IO, Velyky M. Development and validation of immunoenzyme test-system for determination of 25-hydroxyvitamin D in blood serum. *Biotechnol ACTA.* 2016;9(2):28-36. doi: 10.15407/biotech9.02.028
9. Kim JJ, Kurita T, Bulun SE. Progesterone action in endometrial cancer, endometriosis, uterine fibroids, and breast cancer. *Endocr Rev*. 2013;34(1):130-62. PMID: 23303565. PMCID: PMC3565104. doi: 10.1210/er.2012-1043
10. Daniel AR, Gaviglio AL, Knutson TP, Ostrander JH, D'Assoro AB, Ravindranathan P, et al. Progesterone receptor-B enhances estrogen responsiveness of breast cancer cells via scaffolding PELP1- and estrogen receptor-containing transcription complexes. *Oncogene*. 2015;34(4):506-15. PMID: 24469035. PMCID: PMC4112172. doi: 10.1038/onc.2013.579
11. Arnal JF, Lenfant F, Metivier R, Flouriot G, Henrion D, Adlanmerini M, et al. Membrane and nuclear estrogen receptor alpha actions: from tissue specificity to medical implications. *Physiol Rev*. 2017;97(3):1045-1087. PMID: 28539435. doi: 10.1152/physrev.00024.2016
12. Sanderson PA, Critchley HO, Williams AR, Arends MJ, Saunders PT. New concepts for an old problem: the diagnosis of endometrial hyperplasia. *Hum Reprod Update*. 2017;23(2):232-254. PMID: 27920066. PMCID: PMC5850217. doi: 10.1093/humupd/dmw042
13. Shymanskyi IO, Ketsa OV, Marchenko MM, Veliky MM Liver cytochrome P450-hydroxylation system of tumor-bearing rats under the influence of ω-3 polyunsaturated fatty acids and vitamin D3. *Ukr Biochem J*. 2018;90(4):36-44. doi: 10.15407/ubj90.04.036
14. Christakos S, Dhawan P, Verstuyf A, Verlinden L, Carmeliet G. Vitamin D: metabolism, molecular mechanism of action, and pleiotropic effects. *Physiol Rev*. 2016;96(1):365-408. PMID: 26681795. PMCID: PMC4839493. doi: 10.1152/physrev.00014.2015

UDC 618.19-006.03:618.145-007.61:577.6

Expression of Estrogen and Progesterone Receptors in the Endometrial Stroma of Women with Different Types of Endometrial Hyperplasia and Benign Breast Tumors

Shapoval Yu. S.

Abstract. *The purpose of the study* was to determine the level of expression of estrogen and progesterone receptors in endometrial tissue and to determine their relationship with the level of vitamin D in the blood of women of childbearing age with endometrial hyperplasia and benign breast tumors.

Materials and methods. Examination of women of reproductive age who were diagnosed with hyperplastic processes in the endometrium was carried out. The examined patients were divided into two groups: Group I – the comparison group, which included patients with endometrial hyperplasia without concomitant pathology; Group II – women who, along with endometrial hyperplasia, were diagnosed with benign breast disease in the form of mastopathy. An immunohistochemical method using the En Vision imaging system with diaminobenzidine was used to detect estrogen and progesterone receptors in the endometrium. Determination of 25-hydroxyvitamin D (25OHD) content in blood plasma was performed by enzyme-linked immunosorbent assay using the 25-Hydroxy test kit.

Results and discussion. It was found that the level of estrogen receptors expression increases in all types of endometrial hyperplasia and is exacerbated in concomitant mastopathy. Along with the increase in the level of estrogen receptors expression in endometrial cells, the expression of progesterone receptors decreases. It was found that the amount of progesterone receptors in the main group decreased by 38.3% – in endometrial hyperplasia without atypia, by 46.3% – in atypical endometrial hyperplasia and by 20.4% – in endometrial polyps compared with the control group of women.

Analysis of the results shows an association between the form of hyperplasia and the receptor phenotype of the endometrium. It is established that the greatest changes are observed in atypical endometrial hyperplasia, which are exacerbated during the development of proliferative processes in the mammary glands.

The relationship between vitamin D deficiency and estrogen and progesterone receptor expression in women with endometrial hyperplasia has been shown. Thus, when the level of estrogen and progesterone receptors changes in the endometrium of women with endometrial hyperplasia and mastopathy, the concentration of vitamin D in blood plasma decreases.

Conclusion. The development of hyperplastic processes in the endometrium and mammary glands occurs against the background of increased expression of estrogen receptors and decreased expression of progesterone receptors. At the same time in the blood plasma of patients a decrease in vitamin D was revealed.

Keywords: estrogen receptors, progesterone receptors, vitamin D, endometrial hyperplasia, mastopathy.

ORCID and contributionship:
Julia Shapoval : 0000-0001-5552-9970 [A-F]

A – Work concept and design, B – Data collection and analysis,
C – Responsibility for statistical analysis, D – Writing the article,
E – Critical review, F – Final approval of the article

CORRESPONDING AUTHOR
Julia Shapoval
Zaporizhzhya Medical Academy of Postgraduate Education of the Ministry of Health of Ukraine
Obstetrics and Gynecology Department
20, Vinter Boulevard, Zaporizhia 69041, Ukraine
tel: +380507519089, e-mail: katerinalavra@gmail.com

The authors of this study confirm that the research and publication of the results were not associated with any conflicts regarding commercial or financial relations, relations with organizations and/or individuals who may have been related to the study, and interrelations of coauthors of the article.

Стаття надійшла 27.04.2022 р.
Рекомендована до друку на засіданні редакційної колегії після рецензування