DOI: 10.26693/jmbs07.02.220
УДК 378.147:159.953.4:611
*Хмара Т. В., Хмара А. Б.*

# ВИКОРИСТАННЯ МНЕМОТЕХНІЧНИХ ПРИЙОМІВ ПРИ ВИКЛАДАННІ АНАТОМІЇ ЛЮДИНИ

**Буковинський державний медичний університет, Чернівці, Україна**

Однією з актуальних проблем науково-педагогічної діяльності є розробка методики ефективного засвоєння різноманітної інформації. Курс анатомії в силу своєї специфіки є одним із найбільш трудомістких предметів у медичній освіті. У підготовці студентів-першокурсників на кафедрі анатомії людини використовується поетапний рівень навчання з поступовим ускладненням отримуваної інформації. Студентам-медикам необхідно досить швидко та ефективно запам'ятовувати і обробляти великі обсяги інформації, а мнемоніка допомагає їм у цьому. Використання мнемотехнічних засобів неможливо без певних знань про особливості пам'яті, її форми та види, а також процесів, що лежать в основі пам'яті: запам'ятовування, збереження і відтворення енграм пам'яті. На жаль, в медичній літературі є дуже мало мнемотехнік щодо вивчення анатомії людини. У статті висвітлено результати дослідження прийомів мнемотехніки (методом римування, за першими літерами і зорової мнемоніки) та обґрунтовано особливості їх застосування для запам'ятовування, збереження і відтворення навчального матеріалу з різних розділів анатомії людини студентами.

**Ключові слова:** мнемоніка, мнемотехніка, анатомія людини, освітній процес.

**Вступ.** Першою навчальною дисципліною у закладі вищої медичної освіти, яка відкриває завісу майбутньої лікарської діяльності і закладає основи знань є анатомія людини. Без глибокого оволодіння значним анатомічним матеріалом, розуміння теорії будови і розвитку організму людини не може обійтися лікар будь-якої спеціальності [1]. Загалом, усі засоби для поліпшення запам'ятовування матеріалу містять такі ключові компоненти: 1) залучають хорошу техніку запису, щоб залишився чи утворився сильний слід у пам'яті; 2) дають ефективні підказки, для відновлення інформації [2]. Для цього, передусім, використовують такі мнемонічні прийоми як мнемоніку за першими літерами або акроніми, мнемоніку методом римування та зорову мнемоніку. Під останньою мають на увазі знаходження яскравих незвичайних асоціацій (картинка, образ), які поєднуються з інформацією, що запам'ятовується [3-6].

**Мета дослідження.** Запропонувати мнемонічні прийоми, передусім метод римування, для покращання запам'ятовування студентами матеріалу з анатомії людини та підвищення якості знань предмету.

**Результати дослідження та їх обговорення.** Як наголошував М.І. Пирогов, істинний прогрес в науці може бути забезпечений лише свободою наукового дослідження і свободою навчання. Слід зауважити, що праця педагога – це праця чорноробітника і мислителя, праця хлібороба і людини мистецтва, праця, освячена довготерплячістю, добросердечністю, суворістю, милосердям, великою любов'ю до студентів. І відбір майбутніх педагогів повинен бути професіональним і ретельним.

Під час проведення лекційних і практичних занять з анатомії людини викладачі використовують як традиційні, так і нетрадиційні педагогічні методики, завдяки яким студент не лише отримує високі знання, набуває певних практичних навичок, а й навчається вільно і самостійно мислити. Зокрема, активне залучення студентів до сприйняття лекційного матеріалу при поєднанні традиційної інформаційної лекції із нетрадиційними лекційними методиками дозволяє як покращити засвоєння

Завдяки перетворенню навчального матеріалу з анатомії на форму наочного, зорового образу чи зіставляючи його з вже наявними знаннями за принципом асоціацій, мнемотехніка методом римування забезпечує більшу системність, свідомість засвоєння нових знань, викликаючи інтерес до занять. Побудова асоціативних зв'язків позитивно впливає на роботу головного мозку, поліпшуючи навички синтезу та аналізу, здатність студента до систематизації знань, допомагає швидше і ефективніше запам'ятовувати великі обсяги інформації. Такі основні принципи мнемотехніки, як використання асоціацій, кодування інформації і формування емоційного ставлення, можуть бути успішно інтегровані в процес вивчення анатомії.

Застосування мнемотехніки, передусім методом римування, зорової мнемоніки, акронімів, як під час практичних та лекційних занять з анатомії людини, так і під час самостійної позааудиторної підготовки студентів, дає можливість підвищити якість знань предмету. Володіння викладачів мнемонічними прийомами, безсумнівно, підвищує їх педагогічну майстерність, що, в свою чергу, також покращує якість освітнього процесу.

навчального матеріалу, так і сприяє належному вихованню майбутнього медичного працівника.

Однією з актуальних проблем науково-педагогічної діяльності є розробка методики ефективного засвоєння різноманітної інформації. Курс анатомії в силу своєї специфіки є одним із найбільш трудомістких предметів у медичній освіті. У підготовці студентів-першокурсників на кафедрі анатомії людини використовується поетапний рівень навчання з поступовим ускладненням отримуваної інформації. Постійне збільшення обсягу інформації у поєднанні з високою конкуренцією та вимогами суспільства, приводить до інтенсифікації освітнього процесу, з одного боку, а з другого, – до низки порушень фізичного і психічного здоров'я студентів-першокурсників. У ряді випадків, особливо на початку навчання, неминуче завчання, яке не всім легко дається і тим не менш необхідне для подальшого вивчення більшості медичних дисциплін. Проте, одним із завдань сучасної медичної освіти є не лише надання високого рівня знань, а й збереження здоров'я людини.

Під час практичних та лекційних занять, або самостійної позааудиторної підготовки студенти опановують особливості структурної організації тіла людини, поступово збільшуючи обсяг наданої інформації: кісткова система, артросиндесмологія, міологія, спланхнологія, неврологія, естезіологія, ангіологія тощо. Студентам у короткий термін доводиться запам'ятати величезну кількість анатомічних термінів українською та латинською мовами.

Для цього викладачі використовують мнемоніку – систему, що покращує і допомагає пам'яті [2]. Цей метод навчання використовується у різних галузях і вивчення анатомії не є винятком для використання цієї техніки. Мнемоніка методом римування – це складання римованих фраз або невеликих віршів, в яких є необхідна інформація, значно полегшує запам'ятовування студентами термінів та анатомічної будови різних органів і структур. Слід підкреслити, що використання мнемонічних засобів неможливо без певних знань про особливості пам'яті. Дослідження [7] доводять, що інформація, яка поступає в головний мозок через декілька аналізаторів, засвоюється краще.

З давніх давен спробам визначити роль і значення пам'яті людство приділяло істотну увагу. Так, в індійських релігійних уявленнях керування спогадами входило до функцій богині мудрості Сарасваті. Однак найбільш глибоко ця проблема була розроблена у віруваннях античних греків. За їх уявленнями уособленням, а потім богинею пам'яті була Мнемозіна (Мнемосіна), титаніда, дочка Урана і Геї. Імовірно, що такий родовід означав, для послідовників цих вірувань, стародавнє, ще доолімпійське походження божества. В майбутньому Зевс разом із Мнемозіною (вже давньогрецька цивілізація) породили спочатку трьох муз: Мелету – Роздуми, Мнему – Пам'ять і Аеду – Пісня, а потім дев'ять муз – богинь поезії, мистецтва і наук. Зазначені релігійні уявлення стали основою цілої низки сучасних понять, наприклад, мнемозіна – алегоричний синонім пам'яті, мнема – термін, що позначає пам'ять, музей (від мусєйон – храм муз) та ін. Початок наукового вивчення мнестичних реакцій було покладено Германом Еббінгаузом у 1885 році. За минулі більш 135 років проведено велику кількість досліджень, присвячених поглибленому вивченню цієї інтегративної функції мозку, що дозволило істотно розширити наші уявлення про процеси пам'яті. Слід зауважити, що пам'ять пов'язує минуле суб'єкта з його сьогоденням і, що особливо важливо, майбутнім, являючи собою пізнавальну функцію, що лежить в основі його (суб'єкта) розвитку і навчання.

Найбільш важливими, на сьогодення, є форми пам'яті, які виділяються за тривалістю існування її слідів (енграм). До числа таких видів пам'яті відноситься образна, що лежить в основі несвідомої діяльності людини, яка базується на сенсорній (перцептивній) формі пам'яті. Незважаючи на те, що сенсорна пам'ять є необмежено місткою, тривалість збереження в ній енграми складає від 100 до 500 мілісекунд. Подібна тривалість існування енграм пам'яті цього виду мнестичних реакцій дозволяє головному мозку віддиференціювати істотну для організму інформацію і включити її до пізнавальних процесів.

Характеризуючи короткочасну (короткострокову) пам'ять слід зауважити, що вона зберігає впродовж декількох хвилин обмежений обсяг інформації, що дорівнює 7±2 одиниці матеріалу, та являє собою підсистему пам'яті, що забезпечує утримання і перетворення відомостей, що надходять від органів чуття або з довгострокової пам'яті. Необхідною умовою для переходу матеріалу із сенсорної пам'яті в короткочасну пам'ять вважається звертання на нього уваги. Установлено, що центральну роль у короткочасній пам'яті відіграють процеси внутрішнього визначення та назви і активного повторення матеріалу, які відбуваються у вигляді прихованого проговорення. При чому, процеси повторення, що полегшують запам'ятовування матеріалу, проходять у двох формах: акустично-артикуляційній (механічній) і повторення. У психології як синоніми короткочасної пам'яті використовуються такі терміни, як оперативна і робоча пам'ять [7]. Оброблена в короткочасній пам'яті і частина неопрацьованої інформації надходять у довгочасну (довгострокову) пам'ять, яка є мнестичною підсистемою, що забезпечує тривале (години, дні, роки,

іноді десятиліття) утримання знань, а також збереження умінь і навичок. У наш час вважається, що обсяг і термін збереження інформації у цій підсистемі практично не обмежені.

Окрім описаних форм пам'яті, виділяють види сенсорної пам'яті за характером стимулів, що надходять. Наприклад, іконічну (зір), ехоічну (слух) та ін. Також широко використовуються терміни модально-специфічна і модально-неспецифічна пам'ять. Під модально-специфічними формами пам'яті мають на увазі такі мнестичні процеси, що передусім пов'язані з діяльністю конкретних органів чуття (слух, зір тощо), в той час як у модально-неспецифічних формах беруть участь декілька аналізаторів або для їхнього перебігу характер інформації, що надходить, має другорядне значення, наприклад для короткочасної пам'яті. Також існують уявлення про наявність особливих різновидів пам'яті: моторної (пам'ять-звичка), емоційної або афективної (пам'ять почуттів), образної, мовнологічної і просторової.

Все більше уваги приділяється вивченню не тільки форм, але й процесів, що лежать в основі пам'яті: запам'ятовування, збереження і відтворення енграм пам'яті. При чому завершальний етап пам'яті – відтворення містить у собі розпізнавання, спогади і власне пригадування.

Зазначимо, що такі основні принципи мнемотехніки, як використання асоціацій, кодування інформації і формування емоційного ставлення, можуть бути успішно інтегровані в процес вивчення анатомії. Одним із найбільш ефективних прийомів у викладанні анатомії людини є схематизація – умовно спрощене зображення будови морфологічних утворень. При підготовці до лекцій і практичних занять проводиться добірка та адаптація анатомічних рисунків та схем, які запозичені з різних літературних джерел, а також власних рисунків. Схема дає можливість уявити, зрозуміти анатомічну будову органів і структур у різноманітних проекціях, на численних зрізах, дає змогу простежити топографічні та функціональні зв'язки окремих органів та систем у цілому, тобто у студентів формується певний анатомічний образ, який стане основою для майбутнього клінічного мислення.

Вважаємо, що педагогічний рисунок залишається одним із найбільш ефективних прийомів, особливо у викладанні анатомії людини. Удосконаленню існуючих даних про кровопостачання та іннервацію органів і структур окремих ділянок тіла людини сприяє використання схематичних зображень, які доповнюють відомості набуті студентами при вивченні натуральних вологих препаратів у секційній залі або при викладанні матеріалу під час лекції. Зокрема, під час опанування студентами анатомії артеріальних судин ділянок голови і шиї викладачі використовують оригінальні схеми, які розроблені авторами в процесі багаторічного викладання анатомії людини. Запропоновані рисунки значно облегшать вивчення матеріалу на вологих препаратах і будуть сприяти підвищенню рівня знань з анатомії судин голови і шиї людини. Наприклад, при вивченні топографії однієї з кінцевих гілок зовнішньої сонної артерії – верхньощелепної артерії, ми пропонуємо таку схему **(рис. 1)**:

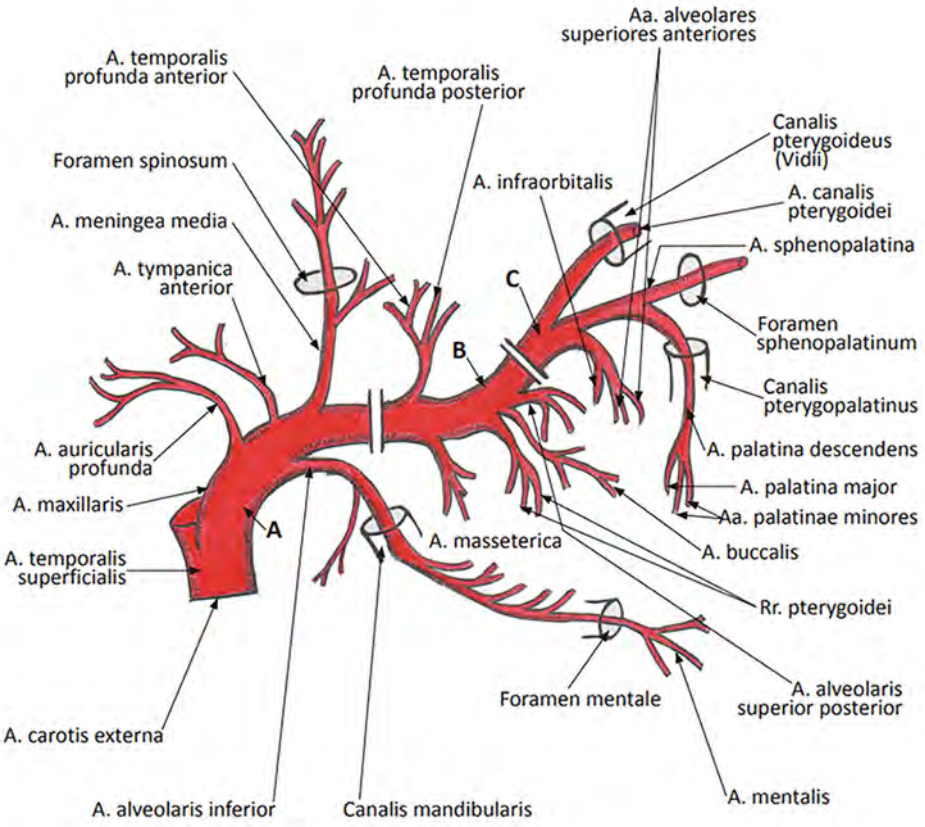


**Рис. 1 –** Гілки верхньощелепної артерії (схема)

***Примітки:*** A - pars mandibularis, B - pars pterygoidea, C - pars pterygopalatina

При поясненні студентам топографії гілок очної артерії із системи внутрішньої сонної артерії і особливостей кровопостачання барабанної порожнини викладач використовує такі схематичні зображення (**рис. 2, 3**).

Під час опанування особливостей іннервації шкіри нижньої кінцівки ми пропонуємо студентам таке схематичне зображення (**рис. 4**).

Зазначимо, що добре допомагає запам'ятовуванню і просте римування потрібних термінів, слів, понять, а пояснення деяких анатомічних фактів відбувається у віршованій формі. Наприклад:

**Плечова кістка**

Кістка плечова не така вже й проста:
Шийки – аж дві, а головка – одна.
Перша іде уздовж краю хряща,
Анатомічною зветься вона.
Але ламається кістка частіше,
В місці, де шийка її хірургічна.

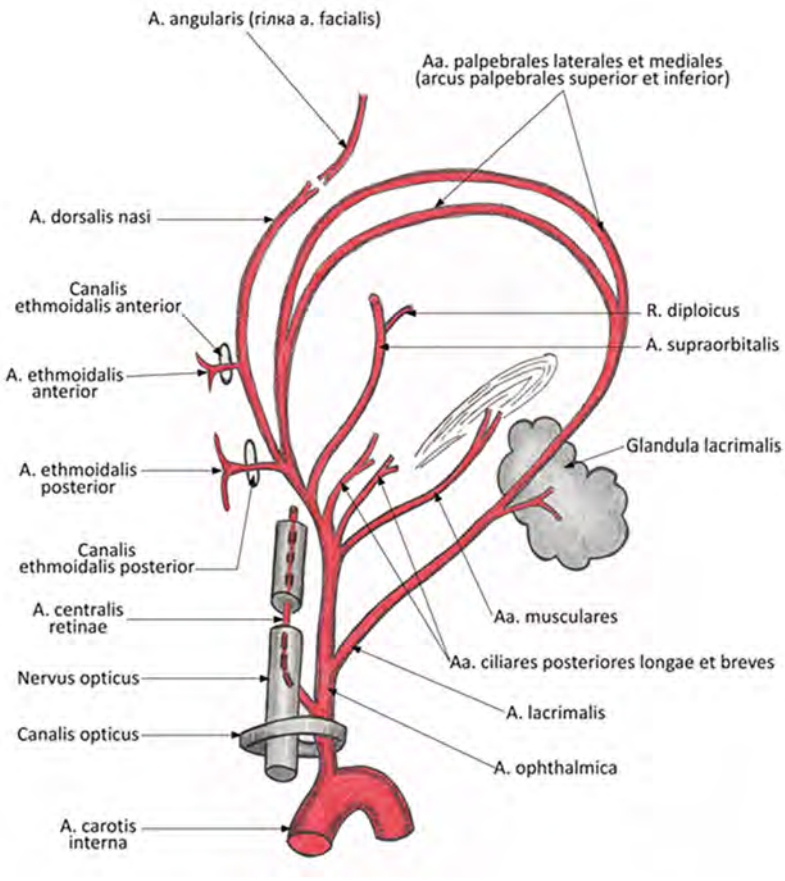


**Рис. 2 –** Гілки очної артерії (схема)

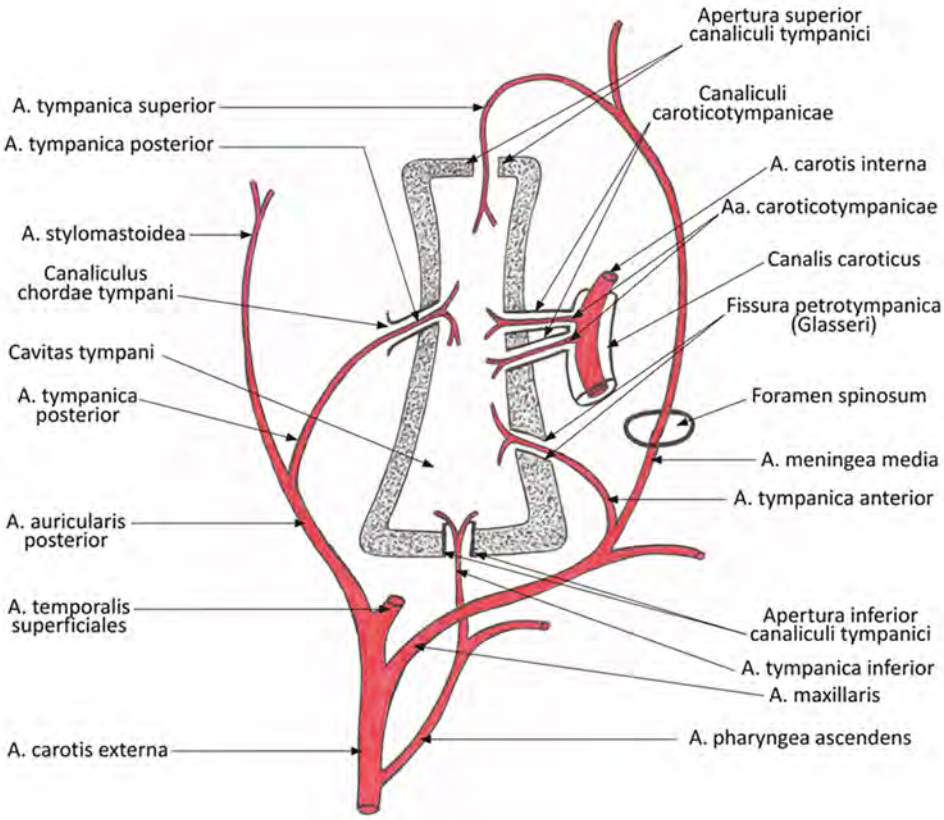


**Рис. 3 –** Кровопостачання барабанної порожнини (схема)

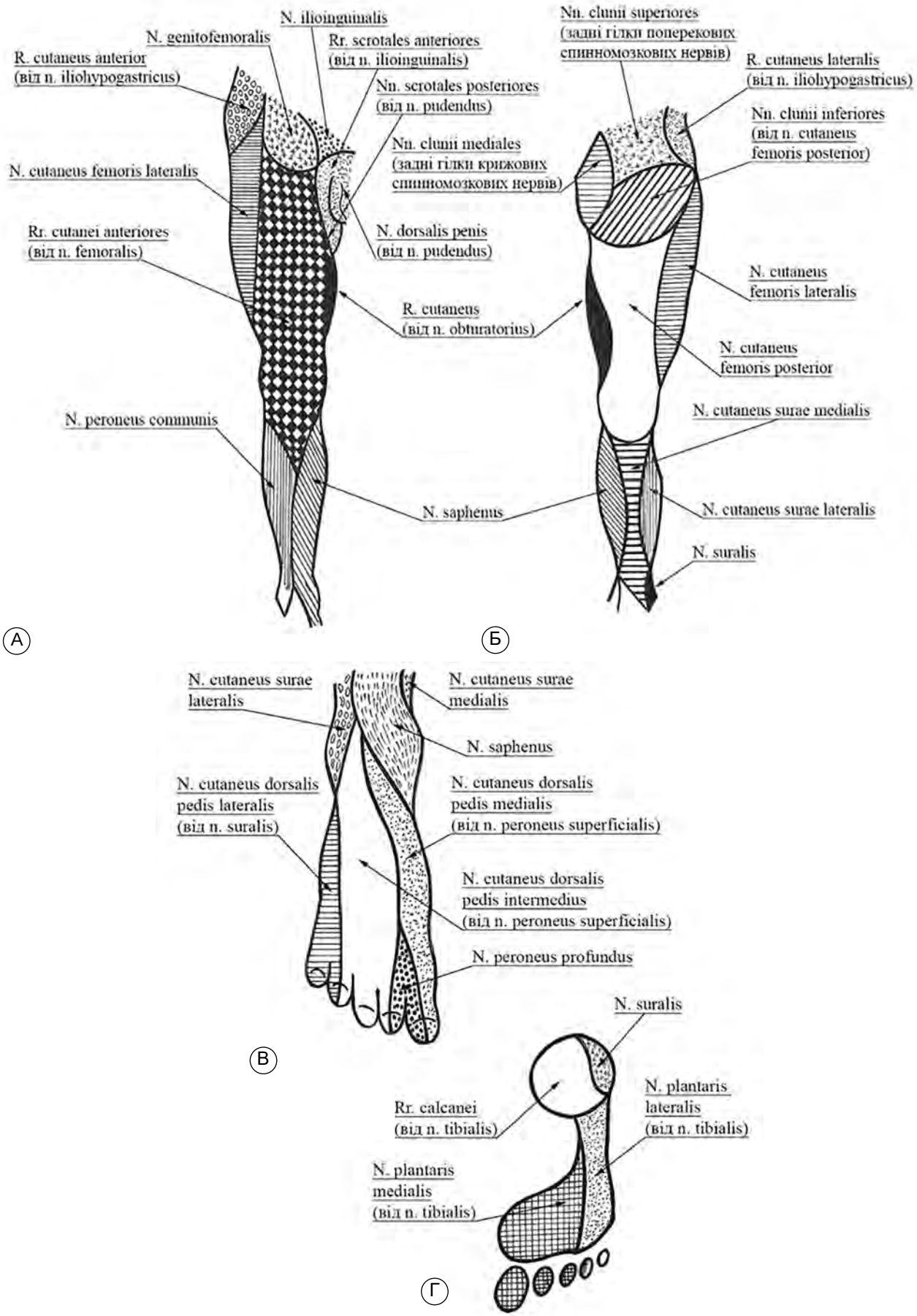


**Рис. 4 –** Іннервація шкіри нижньої кінцівки (схема)

***Примітки:*** А – передня поверхня, Б – задня поверхня, В – тильна поверхня стопи, Г – підошвова поверхня стопи

**Роль надп'яткової кістки**

Стопу ти опусти,
Уважно подивись.
Вона не просто опускається,
Край внутрішній її ще й піднімається.
І, врешті, вона зміщується до середини.
Чому ж цей рух настільки дивний?
Його виконує надп'яткова кістка (talus).
Над нею суглоб – articulatio talocruralis,
Під нею суглоб – articulatio talocalcaneonavicularis,
Хоча не так вже й близько.
У стопі, як ціле, надп'яткова кістка
Відіграє роль меніска.

**Решітчаста кістка**

Ось мозкового черепа кістки:
Решітчаста, непарна, os ethmoidale.
А ось на lamina cribrosa
Розмістився crista galli,
Спереду – foramen caecum,
Ззаду – os sphenoidale.
Через foramina cribrosa
Nervi olfactorii у порожнину черепа йдуть.
Більш як 10000 запахів, уявіть лиш,
Експертизу тут пройдуть!

**Канали скроневої кістки**

Три канали та чотири канальця
У скроневій кістці треба знати.
Більше їх. Але вистачить пальців
Щоби їх точно підрахувати.
Насамперед, само собою,
Канали – лицевий і сонний–
Ще є канал із назвою складною:
Його назвали так: м'язово-трубний.
Канальці: сонно-барабанні,
барабанний, соскоподібний.
Їх запам'ятати Ви повинні.
Останній – теж постійний
Каналець барабанної струни.

**Різновиди форм суглобів**

Міжфалангові суглоби й променево-ліктьові
Подібні за рухом, за формою – різні:
Одні – блокоподібні, а інші – циліндричні.
По поздовжній осі в них рух іде зазвичай.
А ось усі двохосьові суглоби:
Променево-зап'ястковий, що на еліпс схожий,
Зап'ястково-п'ястковий великого пальця –
сідлоподібний.
Колінний – це суглоб двовиростковий:
Йому доступні розгинання та згинання,
Й водночас вертикальне обертання.
Багатоосьовими є: суглоб кулястий,
До нього і належить плечовий.
А також це суглоб чашоподібний
Усім добре знайомий – кульшовий.
Їх рухи – в площині фронтальній,
Приведення й відведення – у сагітальній,
Пронація та супінація – це обертальні,
Та іноді можливий коловий.
У деяких плоских суглобах – обмежений рух,
Амфіартрозами їх часом зовуть.
Міжп'ясткові – кисті, міжплеснові – стопи,
Дуговідросткові та крижово-клубові.

**Рухи у скронево-нижньощелепному суглобі**

Щелепу опустити чи підняти –
Можна в лобовій площині.
Допереду чи дозаду змістити –
Можна, відповідно, в стріловій.
Скрививши рота, вбік її змістити.
У горизонтальній площині,
Ці трансверзальні рухи – за бажанням,
А також, безперечно, для жування.
Диск суглобовий тут архіважливий,
На дві частини ділить порожнину
Суглоба – верхній відділ й нижній,
Тому і обсяг рухів в ньому більший.

**Супінація і пронація**

Слово латинське "supinatio"
Схоже на фразу "суп налила".
Інше є слово – "pronatio"
Схоже на "суп пролила".
І хоч порівняння не в дусі Горація,
Ви пам'ятайте завжди:
Долоня допереду – це супінація,
Якщо ж дозаду – отож, це пронація.

**Великий палець кисті**

Великий палець до всіх інших
В опозиції стоїть.
Не схопити, але охопити
Будь-який предмет можливо з ним.
Предок наш – той із приматів –
Колись так палицю узяв
І тому знаряддям праці
Для нас тепер стала вона.

**Функція musculus risorius**

Щоб сварилися ми менше,
Й на душі було приємно,
В нас є musculus risorius.
Кути рота він тягне назовні.
Зрозуміло одразу стане,
Настрій твій який сьогодні.
Результат один для всіх –
Або посмішка, або сміх.

**Скелетотопія нирок**

Приклади до скелета нирку
Так щоб було добре видно,
Як ребро останнє ділить
Ліву – на дві половини.
Праву – зверху відсікає
Лиш одну її третину.
Це положення чітко знає
І нормальним його вважає
Рентгенолог, коли він
Знімок нирок вивчає.

**Звуження стравоходу**

Звужень знає три анатом.
Видно їх на препараті.
Одне – глотково-стравохідне (рівень $C_{VI}$ хребця),
Де орган починається.
Друге – бронхо-аортальне,
Лівого головного бронха та
Грудної аорти торкається ($Th_{IV-V}$ хребців).
Третє – там, де стравохід
Діафрагму пройде наскрізь ($Th_{X-XI}$).

**Форнікальний апарат**

Сеча тече із нирки,
Не просто самопливом,
А в чашечки з сосочків
Іде вона під тиском.
Назве це все анатом
Форнікальним апаратом.
І поздовжньо, і спірально
В стінці чашечок йдуть м'язи.
Є і sphincter, і levator,
Щоб склепіння стиснути й підняти.
І якщо людина йде і посміхається
Її уродинаміка нормальною вважається.

**Звуження сечоводу**

Нирковий камінь під час руху
Просто так пройти не зможе.
Спиниться в одному із звужень
Всього три їх в сечоводі.
Перше – поблизу його початку,
Друге – у переході в малий таз,
Третє – в pars intramuralis
При вході в стінку міхура якраз.

**Звуження чоловічого сечівника**

Якщо хтось забуде раптом,
Що urethra masculina
Звуження три має завжди
Йому буде не під силу
Ні катетер провести,
Ні urina випустити.
Хто ж катетер вправно вводить,
Пацієнту не нашкодить.
Перше звуження – в головці
Саме в ostium externum.
Далі звуження є друге,
В pars membranacea воно буде.
Третє знають всі, напевно,
Воно – в ostium internum!

**Шари калитки**

Сім шарів має калитка,
Пам'ятати їх важливо.
Перший шар – це, звісно, шкіра
В цій ділянці особлива –
Пігментована й у складках.
А наступна по порядку
Йде м'ясиста оболонка
Створює перегородку
Між яєчками вона.
І дві фасції підряд:
Спершу – зовнішня сім'яна,
Далі – м'яза-підіймача.
П'ята – однойменний м'яз.
Шоста – внутрішня сім'яна,
З наступною міцно пов'язана.
Сьома, піхвова, дві пластинки має
Вони яєчка покривають.

**Яєчко**

Якщо яєчка у калитці,
То кажуть, що вони на місці.
Якщо ж не знайдете ви їх
То випадок цей – крипторхізм.
Testis є, але десь сховались,
І до калитки не дістались.
А монорхізм – це що таке?
Коли яєчко лиш одне.
Третій випадок – анорхізм.
Невідомий механізм.
І відповідь тут проста:
Яєчок зовсім нема.

**Яєчники**

Якщо б кожен з овоцитів
Можна було запліднити
Світ би був із толку збитий
Адже він не ликом шитий!
Із яєчників лиш Єви
(рахував це все учений)
Заселити можна було
Мегаполіс здоровенний!
Зовні в яєчнику – кірковий шар
Фолікулів в ньому багато.
Із яйцеклітин тут низка ціла
Назовні зміщується, щоби дозрівати.
Чотири тижні промайнуть так швидко,
Та в решті-решт дозріє лише один.
А інші – не зуміють, як не прикро
Третинними залишаться вони.

Коли зрілий фолікул прорветься
Овуляцією це зветься,
Яйцеклітина в маткову трубу піде,
А сперматозоїд її там знайде.

**Екзо- та ендокринні залози**

Є особливі органи, їх залозами звати.
Розкидані по тілу, як в них нам розібратись?
У протоки і назовні виділяють речовини –
Пам'ятати ми повинні: залози ці **екзокринні**.
Якщо ж гормони потрапляють прямісінько у кров,
Від них залежить обмін речовин, настрій, любов –
Тоді зовуть ці залози так: **ендокринні,**
Їх функції ви вивчіть неодмінно!

**Щитоподібна залоза**

Залоза лежить на шиї
Два кільця пересікає
Друге й третє у трахеї
Тироксин в кров виділяє
Щитовидка – незамінна,
І якщо проблема,
Мало виділить гормонів –
Буде мікседема.
Інтенсивність всіх процесів
У тканинах знизиться,
Ритм скорочень серця
Дуже уповільниться.
Фільми страхітливі
Тебе вже не схвилюють.
Затримка інтелекту
В такої дитини буде.
Якщо багато в ній гормонів
(часто так трапляється)
Тоді нестримний голод
В людини прокидається.
Підвищується тиск у крові
І хворий часто втомлюється.
При базедовій хворобі
Також швидко дратується.

**Гіпофіз**

Гіпофіз виділяє соматотропін.
Всім людям на світі потрібен він.
Якщо гормону виділиться мало
Проблеми з'являться у тебе незабаром.
І незважаючи на дієту і вік,
Ти будеш карликом завжди.
Багато гормону – знову біда
Ти виростеш великим, як гора.
І навіть якщо ти вже підріс –
Великими будуть рука, нога та ніс.
* * *
Прийшла весна, гіпофіз вибухає,
І в серці закипа адреналін,
Кохана, це мій мозок виробляє
Біогенний амін – фенілетиламін!

**Гормони гіпофіза**

Передньої частки гормони
Важливі дуже грають ролі:
Регулює зріст один
Звуть його **соматотропін**.
Інші гормони – також тропні,
Майже з повним охватом
Залоз ендокринного апарату:
**Тиреотропний**, **гонадотропний**
А ще **адренокортикотропний.**
Міометрій скоротився,
Якщо в крові окситоцин
У задній частці він продукується,
Там, де і вазопресин.

**Вінець смерті**

Arteria obturatoria…
З нею сумна історія
Коли не від внутрішньої клубової,
А від нижньої підчеревної
Ця артерія відходить
І продовжуючи хід,
Огинає канал стегновий.
Защемленої грижі хірургічний розтин
Тоді до втрати крові призведе.
І цей варіант **Corona mortis**
До exitus letalis пацієнта доведе.

**Топографія міжреброво-судинно-нервового пучка**

Успішною буде пункція плевральна,
Якщо ти пам'ятаєш структур розташування.
Ззаду – це так просто –
Пучок у sulcus costae (**VAN**).
Тому, щоб був прокол безпечним,
Його роблять, безперечно,
По верхньому краю наступного ребра.

**Шляхи циркуляції водянистої вологи**

Волога від ока тече по каналам:
Спершу канал Петіта – в зв'язці Цинна.
Далі в просторах, яких чимало
В angulus iridocornealis,
У просторах Фонтана.
Потім збирається у канал Шлемма,
В склері знаходиться він.
Де в рогівку вона переходить,
І водяниста волога звідси шлях
У вени знаходить.

**Присінково-завитковий орган**

У присінково-завитковому органі
Розрізняють три вуха:
Зовнішнє – раковина і слуховий хід,
Середнє – барабанна порожнина,
Хвиля звукова по них іде

До внутрішнього, в нього форма дивна.
Лабіринти і присінок у ньому є
Також спіральні є канали
Вони сприймають звукові сигнали,
А ще в лабіринті, присінку й каналах
Рецептор специфічний –
Називають його аналізатором
Стато-кінетичним.

**Серединний нерв**

Якщо nervus medianus буде перебитий,
Притиснеться до решти палець великий,
Abductor і Opponens не будуть працювати
І кисть буде схожа на мавп'ячу лапу **(рис. 5)**.

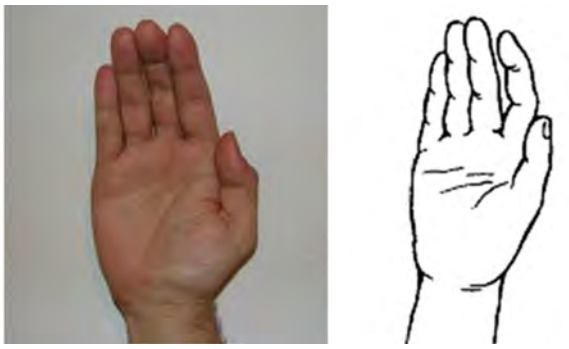

**Рис. 5 –** «Лапа мавпи» при ураженні серединного нерва

**Променевий нерв**

Ось наш nervus radialis:
Плече ззаду огинає
Латерально по спіралі
І керує розгинанням.
Якщо нерв цей розірвати –
Кисть безсило повисає **(рис. 6)**.

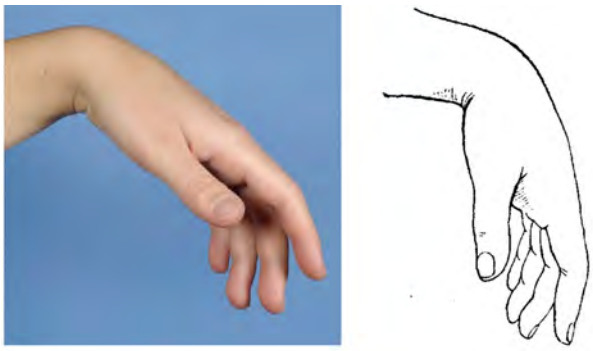

**Рис. 6 –** Звисаюча кисть («лапа тюленя») при ураженні променевого нерва

**Ліктьовий нерв**

Міжкісткові м'язи отримують гілки
Від нерва ліктьового, їх функції такі:
Проксимальні фаланги – зігнути,
Середні та дистальні – розігнути.
Нерв перерізаний, і стала кисть, як лапа
Хоч і людська, але немов у птаха **(рис. 7)**.

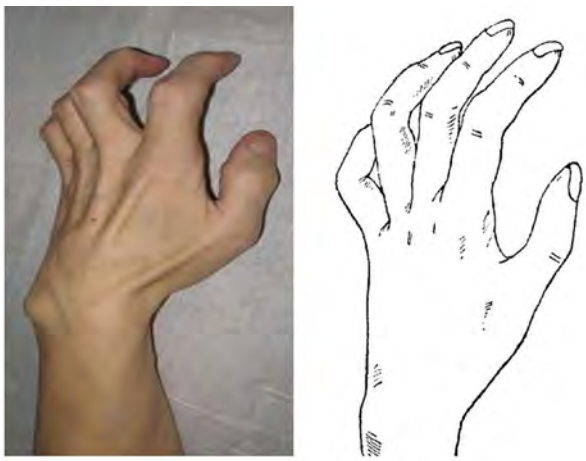

**Рис. 7 –** Кігтеподібна кисть при ураженні ліктьового нерва

**Глибокий малогомілковий нерв**

Якщо стопа донизу відвисає
Це pes equinus, і таке буває,
Коли nervus fibularis profundus
Занадто сильно притискає
Пов'язка гіпсова, і він не постачає
Розгиначі, й стопу не піднімає **(рис. 8)**.

**Рис. 8 –** Кінська стопа (pes equinus) при ураженні глибокого малогомілкового нерва

**Іннервація шкіри пальців кисті**

***На долоні***: nervus **ulnaris** іннервує п'ятий палець і половину четвертого. Nervus **medianus** іннервує другу половину четвертого та три пальці. ***На тилі***: nervus **radialis** і nervus **ulnaris**, кожен – по два з половиною пальці.

З назв цих нервів
Літери перші беру,
І як кубиками діти,
Напишу слово **UMRU**.
Існує одна, правда, неточність.
На **рисунку (9)** ж все показано точно.

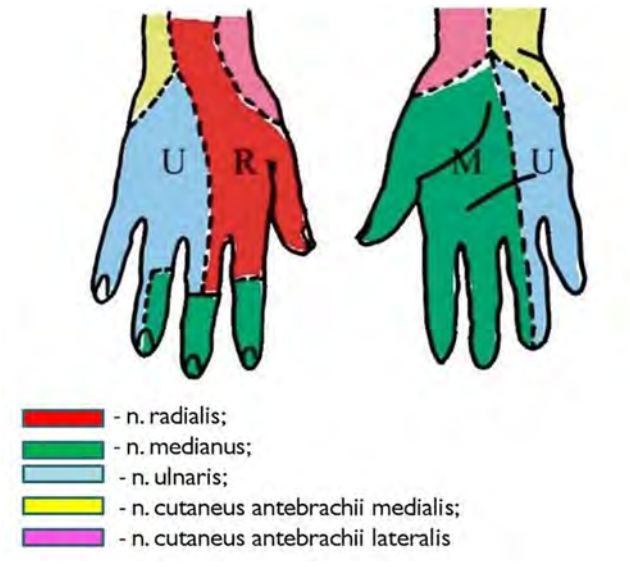


**Рис. 9 –** Іннервація шкіри кисті

Це – приклад мнемоніки за першими літерами або акронім. Тобто береться перша літера з назви кожного слова в ланцюжку, яку потрібно запам'ятати в певній послідовності, і складається нове слово або фраза, в даному випадку – **UMRU.**

Слід зауважити, що у даній статті неведена лише частина матеріалів у віршованій формі, при чому немає чіткої систематизації матеріалів і вони не однакові за своєю інформаційною значимістю. Так, деякі з них підкреслюють важливість їх вивчення (скелетотопія нирок, оболонки яєчка тощо), в інших – звертається увага на функціональну роль анатомічної структури (форнікальний апарат нирки). Безсумнівну користь для діагностики уражень периферичної нервової системи мають наведені студентам приклади атипового положення кисті чи стопи про порушеннях функції серединного, променевого, ліктьового, малогомілкового нервів.

**Висновки.** Завдяки перетворенню навчального матеріалу з анатомії на форму наочного, зорового образу чи зіставляючи його з вже наявними знаннями за принципом асоціацій, мнемотехніка методом римування забезпечує більшу системність, свідомість засвоєння нових знань, викликаючи інтерес до занять. Побудова асоціативних зв'язків позитивно впливає на роботу головного мозку, поліпшуючи навички синтезу та аналізу, здатність студента до систематизації знань, допомагає швидше і ефективніше запам'ятовувати великі обсяги інформації.

Застосування мнемотехніки, передусім методом римування, зорової мнемоніки, акронімів, як під час практичних та лекційних занять з анатомії людини, так і під час самостійної позааудиторної підготовки студентів, дає можливість підвищити якість знань предмету. Володіння викладачів мнемотехнічними прийомами, безсумнівно, підвищує їх педагогічну майстерність, що, в свою чергу, також покращує якість освітнього процесу.

**Перспективи подальших досліджень.** Наведені мнемотехнічні прийоми при викладанні студентам анатомії людини методом римування, зорової мнемоніки та акронімів покращують навички синтезу та аналізу в студентів, систематизації знань із дисципліни, допомагають швидше і ефективніше запам'ятовувати великі обсяги інформації, і засвідчують потребу подальшого розширення методів мнемоніки та їхнього впровадження в навчальний процес.

## References

1. Khmara TV, Makar BG. Anatomichnyi muzey yak odna z rozgadok tayemnytsi lyudskogo tila [Anatomical museum as one of the solutions to the mystery of the human body]. *Buk Med Herald.* 2013;17(2(66)):230-235. [Ukrainian]. doi: 10.24061/2413-0737.XVII.2.66.2013.109
2. Cherepakha OL, Gadzhula NG, Goray MA. Mnemotekhnika dlya krashchogo ta shvydshogo zapam'yatovuvannya informatsiyi z gistologiyi dlya anglomovnykh studentiv medychnogo ta stomatologichnogo fakultetiv [Mnemonics for quick and easy memorization of information from histology for English-speaking students of medical and dental faculty]. *Visnyk Vinnytskogo natsionalnogo medychnogo universytetu.* 2019;23(3):490-494. [Ukrainian]. doi: 10.31393/reports-vnmedical-2019-23(3)-25
3. Kalysh EE. Yspolzovanye pryntsypov pedagogycheskoy mnemotekhnyky v prepodavanyi ynostrannogo yazyka [Using the principles of pedagogical mnemonics in teaching a foreign language]. *Baikal Res J.* 2017;8(1). [Russian]. doi: 10.17150/2411- 6262.2017.8(1).19
4. Carlos E, Medina-De la Garza M, Garcia-Hernandez M, de los Ingeles Castro-Corona. Visual mnemonics for serum protein electrophoresis. *Med Educ.* 2013;18(10). PMID: 24067792. PMCID: PMC3783660. doi: 10.3402/meo.v18i0.22585
5. McCabe JA, Osha KL, Roche JA, Susser JA. Psychology Students' Knowledge and Use of Mnemonics. *Teach Psycholog.* 2013;40(3):183-192. doi: 10.1177/0098628313487460
6. Ranzini AC. The anterior complex: A visual mnemonic to aid in identification of normal structures. *J Clin Ultrasound*. 2017;45(8):477-479. PMID: 28440857. doi: 10.1002/jcu.22489
7. Drozdov OL, Dzyak LA, Kozlov VO, Makovetskyi VD. *Anatomiya pam'yati: Atlas skhem i rysunkiv providnykh shlyakhiv i struktur nervovoyi systemy, shcho berut uchast u protsesakh pam'yati* [Anatomy of Memory: An Atlas

of Diagrams and Drawings of Visible Treasures and Structures of the Nervous System that Take Part in Memory Processes]. Dnipropetrovsk: Porogy; 2005. 220 p. [Ukrainian]

**UDC** 378.147:159.953.4:611

**The Use of Mnemonic Techniques in Teaching Human Anatomy**

***Khmara T. V., Khmara A. B.***

**Abstract.** The development of a methodology for the effective assimilation of various information is one of the urgent problems of scientific and pedagogical activity. The course of anatomy, due to its specificity, is one of the most time-consuming subjects in medical education. In the preparation of first-year students at the Department of Human Anatomy, a phased level of education is used with a gradual complication of the information received. The use of mnemonics is impossible without certain knowledge about the features of memory, its forms and types, as well as the processes underlying memory: encoding, storage, and retrieval. There are very few mnemonics available for studying human anatomy in the medical literature.

*The purpose of the study* was to offer mnemonics, especially rhymed, to improve students' memorization of human anatomy and thus to improve the knowledge of the subject.

*Results and discussion*. The article presents the results of the study of mnemonics (rhymed, alliteration and visual schemes) and explains the features of their use for encoding, storage, and retrieval of educational material from different sections of human anatomy by students. Basic principles of mnemonics, such as the use of associations, elaborative encoding and creating the emotional bonds can be successfully integrated into the study of anatomy. One of the most effective methods in teaching human anatomy is schematization, that is a conditionally simplified image of the structure of morphological formations. While preparing for lectures and practical classes, anatomical drawings and diagrams are selected and adapted. The scheme allows to imagine and to understand the anatomical structures in various projections and different sections, to trace the topographic and functional connections of individual organs and systems as a whole. Thus students form a certain anatomical image as the basis for future clinical thinking. It is noted that memorizing the right terms, words, concepts, and explanation of some anatomical facts is much easier in the poetic form.

*Conclusion.* By transforming anatomy teaching material into the form of visual image or by comparing it with existing knowledge using associations and rhyming provides more consistency, involvement in obtaining new knowledge, interest in classes. Association formation has a positive effect on the brain, helps to improve student's skills of synthesis, analysis and the ability to systematize knowledge, helps to memorize large amounts of information faster and more efficiently.

The use of mnemonics, especially the method of rhyming, visual mnemonics, acronyms for human anatomy makes it possible to improve the quality of knowledge of the subject.

**Keywords:** mnemonics, mnemonic device, human anatomy, educational process.

**ORCID and contributionship:**
Tatiana V. Khmara: 0000-0001-8023-5181 A,C,D,F
Anastasiia B. Khmara 0000-0001-8223-6452 B,E

A – Work concept and design, B – Data collection and analysis,
C – Responsibility for statistical analysis, D – Writing the article,
E – Critical review, F – Final approval of the article

**CORRESPONDING AUTHOR**
**Tatiana V. Khmara**
Bukovinian State Medical University,
Human Anatomy Department
1a, Aksenyna Str., apt. 16, Chernivtsi 58001, Ukraine
tel: +380997516550, e-mail: khmara.tv.6@gmail.com

*The authors of this study confirm that the research and publication of the results were not associated with any conflicts regarding commercial or financial relations, relations with organizations and/or individuals who may have been related to the study, and interrelations of coauthors of the article.*

Стаття надійшла 02.02.2022 р.
*Рекомендована до друку на засіданні редакційної колегії після рецензування*