DOI: 10.26693/jmbs07.02.074
УДК 611.382-055.1/2-053.9
Федорченко І. Л., Степанчук А. П.

АНАТОМІЯ ВЕЛИКОГО ЧЕПЦЯ У ЛЮДЕЙ ПОХИЛОГО ВІКУ

Полтавський державний медичний університет, Полтава, Україна

Мета – дослідити зовнішню будову, топографічну і морфометричну варіабельність артерій великого чепця у жінок і чоловіків похилого віку в нормі.

Матеріал та методи. Досліджено великі чепці на 20 трупах людей похилого віку. Використані морфометричний, соматоскопічний методи, анатомічне препарування.

Результати. Великий чепець кровопостачається правою і лівою шлунково-чепцевими артеріями. Ці артерії утворюють верхню артеріальну дугу в 15 із 18 випадків, а в 3 випадках дуга була відсутня. Нижня артеріальна дуга була наявна в 1 із 20 випадків. Ліва шлунково-чепцева артерія в 2 із 20 випадків була відсутня на передній пластинці великого чепця і виявлялась в товщі задньої пластинки великого чепця. Від правої шлунково-чепцевої артерії відходять: центральна, права медіальна, права проміжна і права латеральна артерії. У двох із 20 випадків від правої шлунково-чепцевої артерії відходила ліва додаткова артерія, яка розташовувалася в лівій половині великого чепця. Центральна артерія великого чепця має більшу довжину і зовнішній діаметр у чоловіків. Гілки правої шлунково-чепцевої артерії кровопостачають праву половину великого чепця і доходять до нижнього краю вільної його частини. Ліва шлунково-чепцева артерія розгалужується на ліву медіальну, ліву проміжну і ліву латеральну артерії, які галузяться в товщі лівої половини чепця і кровопостачають її не доходячи до нижнього краю вільної частини чепця. Виявили в 45% чотирикутну, в 15% трикутну і в 40% неправильну з двома і більше лопастями форми великого чепця. Зона центральної, а при її відсутності правої медіальної і лівої медіальної артерій великого чепця краща для витинання клаптя для трансплантата при чотирикутній і трикутній формах великого чепця в людей похилого віку.

Висновки. У людей похилого віку форма великих чепців не залежить від типу статури їх тіла. Найбільшу площу мають чепці чотирикутної форми, меншу трикутної і неправильної форми. Наявність жирової тканини у великому чепці залежить від маси тіла. З віком зовнішній вигляд великого чепця через наявність жирової тканини змінюється Виділені форми великого чепця в залежності від наявності вираження жирової тканини: 1) великі чепці з відсутністю жирової тканини – жирова тканина була наявна тільки вздовж крупних судин, а в інших частинах чепець був прозорим, як тонке мереживо 2) великі чепці з помірно розвиненою жировою тканиною, яка рівномірно у вигляді маленьких часточок покриває весь чепець; 3) великі чепці з надмірно розвиненою жировою тканиною, яка суцільним шаром покриває чепець

Ключові слова: форма, артерії великого чепця людини, морфометрія.

Зв'язок роботи з науковими програмами, планами, темами. Робота є фрагментом планової науково-дослідної роботи кафедри анатомії людини Полтавського державного медичного університету «Морфофункціональне вивчення внутрішніх органів людини та лабораторних тварин в різних аспектах експериментальної медицини», № державної реєстрації 0121U108258.

Вступ. Великий чепець займає перше місце за частотою знаходження в ньому метастазів при раку яєчників у жінок [1]. Крім того, він є активним учасником в процесі резорбції перитонеальної рідини та захищає черевну порожнину, утворюючи обмежувальний вал навколо внутрішньочеревного вогнища під час патологічних процесів [2, 3, 4]. На теперішній час оментопластика використовується в клініці практичними хірургами при наявності дефектів на різних органах у людей [5, 6].

Мета дослідження. Дослідити зовнішню будову, топографічну і морфометричну варіабельність артерій великого чепця у жінок і чоловіків похилого віку в нормі.

Матеріал та методи дослідження. Великі чепці досліджувалися на 20 трупах людей похилого віку без наявної патології в черевній порожнині, взятих відповідно договору про співробітництво патологоанатомічним відділенням КП «Полтавська обласна клінічна лікарня ім. О.Ф. Мальцева ПОР» і Полтавським обласним патологоанатомічним бюро.

Робота була проведена відповідно до вимог «Інструкції про проведення судово-медичної експертизи» (наказ МОЗ України №6 від 17.01.1995), відповідно до вимог і норм, типовим положенням з питань етики МОЗ України № 690 від 23.09.2009 р., «Порядку вилучення біологічних об'єктів від померлих, тіла яких підлягають судово-медичній експертизі і патологоанатомічному дослідженню, для наукових цілей» (2018).

На основі значення індексу маси тіла визначався тип статури тіла людей (**табл. 1**). Після розтину трупа металевою лінійкою вимірювалася товщина підшкірно-жирової клітковини на рівні пупка на передній стінці черевної порожнини. Використання соматоскопічного методу дозволило визначити форму, та наявність жирової тканини й отворів на великих чепцях. Методом анатомічного препарування проводилося виділення артерій на великих чепцях. Морфометричним методом виміряли довжину і ширину великих чепців. Довжина визначалась по двом найвіддаленішим точкам вертикальної серединної осі великих чепців, а ширина по крайнім точкам горизонтальної серединної вісі чепців. Площа великих чепців вираховувалася за програмою Auto CAD 2010 року серійний номер 356-72378422. Далі для огляду артерій препарати великих чепців розташовували на негатоскоп, потім фотографували і виміряли штангельциркулем на великих чепцях величину довжини і зовнішнього діаметра магістральних судин і їх гілок.

Таблиця 1 – Розподіл досліджувального матеріалу

Вікові періоди	Тип будови тіла	Стать		Всього
		жінки	чоловіки	
Похилий	Брахіоморфний	8	6	14
	Мезоморфний	1	1	2
	Доліхоморфний	1	3	4
Разом		10	10	20

Для визначення середнього арифметичного і середнього відхилення параметрів довжини і зовнішнього діаметра магістральних судин і їх гілок проводилась статистична обробка отриманих даних за програмою Microsoft Excel 2010 року.

Результати дослідження та їх обговорення. Загально відомо, що великий чепець – це чотири листки нутрощевої очеревини. Передні два листки нутрощевої очеревини мають назву передньої пластинки чепця. Вона починається від великої кривини шлунка, і прямує вниз до чепцевої стрічки ободової кишки зростаючись з нею, а далі загинається до заду і піднімається вгору під назвою задньої пластинки великого чепця [3, 7, 8]. Установлено, що великий чепець має дві частини: закріплену і вільну. Закріплена частина чепця – це шлунково-ободовокишкова зв'язка, яка розташовується між великою кривиною шлунка і чепцевою стрічкою поперечної ободової кишки [9, 10]. Між передньою і задньою пластинками великого чепця у дорослих людей у більшості випадків відсутня порожнина, що підтверджується даним дослідженням і даними інших авторів [11, 12]. Важливе значення для клініцистів має місце той факт, що на вільній частині великого чепця можуть бути наявні отвори. У дослідженні тільки на одному препараті великого чепця в вільній його частині (передня і задня пластинки були зрощені) верифікувалися 2 наскрізні отвори діаметром 0,2 і 0,4 см, розташовані по серединній лінії на відстані 2 см вище нижнього краю чепця. Цей факт підтверджується і іншими авторами [2, 10, 13]. На передній пластинці великого чепця отворів, які з'єднують його порожнину (при її наявності) з черевною порожниною, не спостерігали. Наявність цих отворів описує А.Н. Максименков [11]: в одному випадку величина отвору була 3,5х6 см, а в іншому – 4х8 см. При запаленні великого чепця через отвори патологічний процес може розповсюджуватися на органи черевної порожнини.

Аналіз власних досліджень дозволив виділити три форми великого чепця людини: чотирикутну (**рис. 1**), трикутну і неправильну. Спостерігали, що нижній край великих чепців нерівний через наявність певної кількості язикоподібних випинів із незначним розмежуванням.

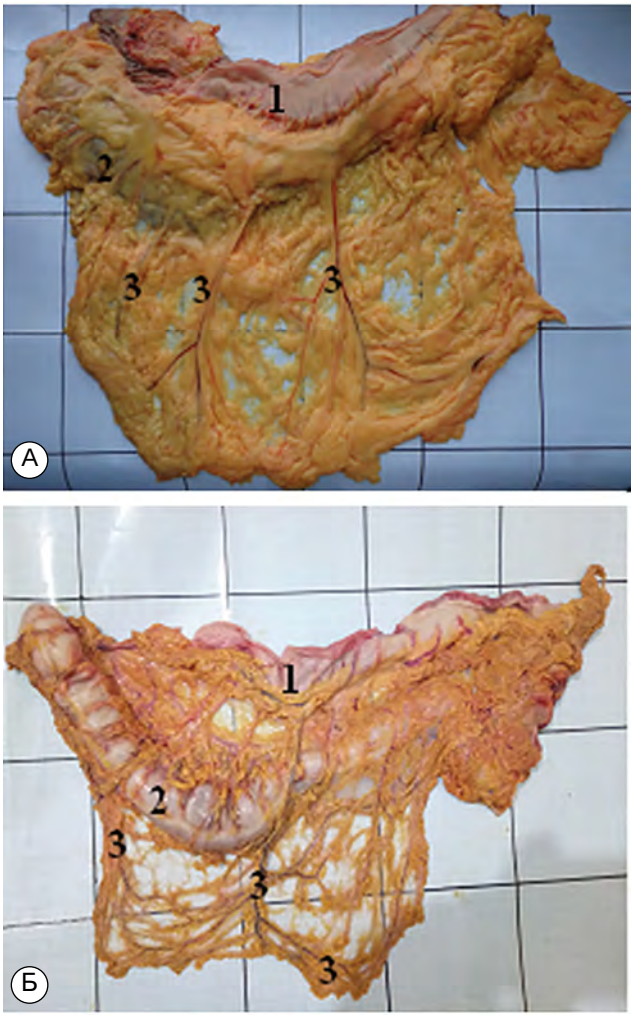

Рис. 1 – Вигляд пристінкової поверхні чотирикутної форма великого чепця людини. Вологий нефіксований препарат. А – з надмірно вираженою жировою тканиною; Б –з відсутністю жирової тканини

Примітки: 1 – велика кривина шлунка; 2 – поперечна ободова кишка; 3 – судини великого чепця.

Чотирикутна форма великого чепця виявлена на трупах людей жіночої і чоловічої статі в похилому віковому періоді в 9 випадках із 20. При брахіоморфному типі статури тіла людей великі чепці цієї форми мали ширину від 25 см до 35 см, яка переважала їхню довжину (17,5–27 см) і площу, величина якої варіює від 716 см^2 до 1720 см^2. При доліхоморфному типі статури тіла навпаки довжина коливалась від 25 см до 33 см і переважала ширину (20–23 см), а площа становила 720–1050 см^2. При мезоморфному типі статури тіла людини в похилому віці чотирикутної форми великі чепці в даному дослідженні не виявлялись. Відповідно даних І.В. Шкварковського [5] ширина чепця коливалась від 29 до 36 см і в середньому дорівнювала 33,4±1,9 см; довжина інтактного чепця коливалась від 26 до 32 см і в середньому дорівнювала 29,0±1,62 см.

На підставі даних спостережень великі чепці чотирикутної форми найкраще покривають органи черевної порожнини, і захищають їх від пошкодження і переохолодження. Крім того в клінічній практиці чотирикутна форма великого чепця найбільше використовується хірургами при пластичних операціях (оментопластиці), так як вона дає можливість витинати широкий клапоть, який можливо подовжити і закрити дефект великою площею [14].

Трикутна форма великого чепця була наявна на трупах людей жіночої і чоловічої статі в 3 випадках із 20. Трикутної форми великі чепці зустрічаються рідко. Вони мають широку основу і вузький нижній край, який закінчується кутом. Зміщення вільного краю значне, що дозволяє чепцеві переміщатися в черевній порожнині при патологічних процесах. Трикутної форми великі чепці були виявлені на трупах людей жіночої і чоловічої статі при мезоморфному і доліхоморфному типах статури тіла з наступними параметрами: довжина 25–37 см, ширина 22,5–29,4 см, площа 706–1333 см^2.

Неправильна форма великого чепця була наявна на трупах жіночої і чоловічої статі у 8 випадках. Відповідно власних досліджень великі чепці неправильної форми мали дві, три і більше розмежовані лопасті. В похилому віці довжина чепців неправильної форми варіює від 14 см до 30 см, а ширина від 28 см (найменша) до 52 см (найбільша). Величина їхньої площі була в межах 606 см^2 – 1588 см^2. За даними Л.В. Халікова [1] великі чепці у 40 жінок (вік, тип статури тіла і форма чепців не вказані) мали наступні середні величини параметрів: довжина 22,4±2,6 см (найменша 14 см, найбільша 33 см), ширина 37,8±3,7 см (найменша 20 см, найбільша 42 см), площа 831,4±23,9 см^2 (найменша 658 см, найбільша 928 см^2). Водночас О. М. Макурина [2] наводить дані, що у дорослих людей площа великого чепця варіює від 268 до 980 см^2 у чоловіків і від 220 до 840 см^2 у жінок. Широкий і довгий великий чепець з площею 726±32 см^2 спостерігався у 64,2% жінок зрілого, похилого і старечого віку, тоді як у чоловіків у цих же вікових групах чепець площею 726±32 см^2 виявлялась у 29,4%.

Згідно власних спостережень, з віком зовнішній вигляд великого чепця через наявність жирової тканини змінюється, що узгоджується з даними літературних джерел [13]. Особливо виразно це візуалізується в людей із зайвою масою тіла.

Виділено наступні форми великого чепця в залежності від наявності вираження жирової тканини:

1) великі чепці з відсутністю жирової тканини – жирова тканина була наявна тільки вздовж крупних судин, а в інших частинах чепець був прозорим, як тонке мереживо (**рис. 1**);
2) великі чепці з помірно розвиненою жировою тканиною, яка рівномірно у вигляді маленьких часточок покриває весь чепець;
3) великі чепці з надмірно розвиненою жировою тканиною, яка суцільним шаром покриває чепець (**рис. 1**).

Зазначимо, що в людей похилого віку великі чепці мали блідо жовте забарвлення з матовим відтінком і «зморщений» вигляд. Великі чепці з надмірно розвиненою жировою тканиною потовщуються і стають малорухомими. Ці вікові особливості чепців мають важливе значення в практичній хірургії при оперативних втручаннях, як на самому великому чепці, так і при трансплантації його частини, що підтверджується даними інших авторів [6, 14].

Описано, що великий чепець людини кровопостачається правою і лівою шлунково-чепцевими артеріями. Права шлунково-чепцева артерія є гілкою шлунково-дванадцятипалокишкової артерії, а ліва шлунково-чепцева артерія відходить від селезінкової артерії [8, 15, 16]. На основі проведеного макроскопічного дослідження артерій великого чепця у жінок і чоловіків похилого віку права шлунково-чепцева артерія була виявлена на всіх 20 препаратах, а ліва шлунково-чепцева артерія в 90% (18 випадків із 20) на закріпленій частині великого чепця. Права і ліва шлунково-чепцеві артерії аностомозують між собою на закріпленій частині великого чепця в ділянці великої кривини шлунка 83,3% (15 випадків із 18), утворюючи верхню артеріальну дугу великого чепця. В 16,7% (3 випадка із 18) при наявності на вказаній вище частині великого чепця ліва і права шлунково-чепцеві артерії між собою взагалі не з'єднувалися. Вище описані факти підтверджуються даними інших авторів [5, 7, 8, 14, 16].

Здебільшого права шлунково-чепцева артерія мала більшу довжину і діаметр в порівняні з лівою шлунково-чепцевою артерією. На великих чепцях із трупів жіночої статі довжина правої чепцево-

шлункової артерії коливалася від 14,5 см до 38 см, а діаметр становив 0,16–0,38 см і відповідно на чепцях із трупів чоловічої статі довжина правої шлунково-чепцевої артерії – 10,6-26 см, діаметр – 0,21-0,32 см, що співпадає з даними інших авторів [12, 17]. Деякі автори вказують, що діаметр правої шлунково-чепцевої артерії становить 3 мм і більше на початку і 1,5-2 мм на рівні середини великої кривини шлунка [18]. В усіх випадках спостерігалось відгалуження від правої шлунково-чепцевої артерії шлункових гілок в кількості від 3 до 12. Ці гілки йшли вгору на 2-4 см по передній стінці шлунка і входили в її товщу. Виявлено, що великий чепець як у жінок, так і в чоловіків кровопостачався чепцевими гілками, які відходили від правої або лівої шлункових артерій, коли вони розташовувалися в ділянці малої кривини шлунка в 25% (5 випадків із 20). Кожна гілка йшла вниз, перетинала шлунково-чепцеву артерію, галузилась, кровопостачаючи верхню третину вільної частини чепця. Аналіз власних досліджень дозволив виділити наступні чепцеві гілки правої шлунково-чепцевої артерії: центральну, праву медіальну, праву проміжну, праву латеральну і ліву додаткову. Гілки правої шлунково-чепцевої артерії кровопостачають всю праву частину великого чепця і доходять до нижнього краю вільної частини чепця.

Центральна чепцева артерія була виявлена у 85% (17 випадків із 20) і розташовувалась посередині великого чепця (**рис. 2**). Вона відходила під кутом 85^0–90^0 від правої шлунково-чепцевої артерії, далі в середній і нижній третинах довжини чепця розгалужувалася на праві і ліві бічні гілки, потім доходила до нижнього краю вільної частини великого чепця.

Рис. 2 – Анатомічний препарат великого чепця людини похилого віку

Примітки: 1 – права шлунково-чепцева артерія; 2 – шлунок; 3 – ліва шлунково-чепцева артерія; 4 – ліва медіальна артерія; 5 – центральна артерія; 6 – права медіальна артерія; 7 – права латеральна артерія

Спостерігали, що права бічна гілка центральної чепцевої артерії анастомозувала з правою медіальною чепцевою артерією (1 випадок), а в двох випадках її ліва бічна гілка анастомозувала з лівою латеральною і медіальною чепцевими артеріями (гілки лівої шлунково-чепцевої артерії). На великих чепцях жінок довжина центральної чепцевої артерії коливалась від 16,2 см до 30 см, а діаметр – від 0,12 см до 0,22 см і відповідно на великих чепцях чоловіків – 17-25,7 см та 0,13-0,29 см.

Права медіальна артерія була наявна на всіх 20 препаратах великого чепця. У жінок на великих чепцях довжина правої медіальної артерії коливалася від 6 см до 31,5 см, діаметр від 0,11 см до 0,13 см і, відповідно, на чепцях чоловіків вона мала довжину 17-25,7 см, діаметр – 0,13-0,29 см. Права медіальна артерія розташовувалась на 2-3 см праворуч від центральної артерії великого чепця, відходила під кутом 60^0-80^0 від правої шлунково-чепцевої артерії, далі направлялася до нижнього краю вільної частини чепця. Від правої медіальної артерії відходили гілки в середній третині довжини чепця, а на кінцеві гілки вона галузилась по нижньому краю вільної частини великого чепця. У 2 випадках права медіальна артерія анастомозувала з правою латеральною артерією в правій ділянці вільної частини великого чепця в середній третині його довжини.

Права проміжна артерія виявлена в 45% (9 випадків із 20) на великих чепцях людей похилого віку. Довжина правої проміжної артерії варіює від 13 см до 27,3 см, а діаметр становив 0,11 см на великих чепцях жінок і відповідно на великих чепцях чоловіків вона мала довжину – 13,2-22 см, а діаметр коливавсь від 0,1 до 0,14 см.

Права латеральна артерія була присутня в 70% (14 випадків із 20) на великих чепцях людей похилого віку. На великих чепцях жінок довжина правої латеральної артерії коливалася від 7,5 см до 18,8 см, а діаметр варіював від 0,1 до 0,11 см і відповідно на великих чепцях чоловіків довжина – 8-16,5 см, діаметр – 0,1-0,12 см.

У двох випадках із 10 на великих чепцях жінок виявили, що від правої шлунково-чепцевої артерії відгалужувалися ліві додаткові артерії. У першому випадку ліва додаткова артерія розташовувалася на лівій половині великого чепця на 3 см латеральніше центральної артерії і анастомозувала із лівою латеральною артерією (гілка лівої шлунково-чепцевої артерії). У другому випадку центральна артерія на чепці була відсутня, а ліва додаткова артерія проходила по лівій половині всієї довжини чепця до його нижнього краю. Довжина лівих додаткових артерій коливалася від 18 см до 21,5 см, а діаметр – 0,11-0,13 см.

Ліва шлунково-чепцева артерія відходила від селезінкової артерії в ділянці воріт селезінки, далі проходила в товщі шлунково-селезінкової зв'язки, потім направлялася до великого чепця і проти верхньої частини великої кривини шлунка входила в товщу лівої верхньої ділянки закріпленої частини великого чепця нижче на 1 см від великої кривини шлунка або щільно прилягаючи до неї, що підтверджується даними інших авторів [19]. Слід зазначити, що від лівої шлунково-чепцевої артерії в 20% (4 випадки із 20) шлункові гілки не відходили. На решті препаратів великого чепця від лівої шлунково-чепцевої артерії відходили 2-7 шлункові гілки в товщі верхньої третини закріпленої частини великого чепця, далі вони направлялися догори і проникали в товщу передньої стінки шлунка на 2 см вище великої його кривини. Ліва шлунково-чепцева артерія була відсутня на передній пластинці великого чепця в 10% (по 1 випадку у жінок і чоловіків). Розташовуючись в товщі задньої пластинки великого чепця ліва шлунково-чепцева артерія також розгалужувалась на 7 – 13 шлункових гілок. На великих чепцях жінок довжина лівої шлунково-чепцевої артерії варіює від 11 см до 20,5 см, а діаметр – від 0,12 см до 0,21 см і, відповідно на чепцях чоловіків довжина варіює від 8 до 16,5 см, а діаметр – 0,13-0,24 см. Либерманн-Мефферт Д. та ін. [12] вказує, що її довжина від 14 до 21см.

Власні спостереження дозволили виділити наступні гілки лівої шлунково-чепцевої артерії: ліву медіальну, проміжну і латеральну. Ліва медіальна артерія була наявна у 88,9 % (16 випадки із 18), ліва проміжна у 33,3 % (6 випадків із 18) і ліва латеральна у 88,9% (16 випадків із 18). Дані гілки відходили під кутом 45^0-70^0 від лівої шлунково-чепцевої артерії, потім галузились на численні дрібні артеріальні судини в лівій верхній і середній частинах великого чепця. До нижнього краю чепця ліві медіальна, проміжна і латеральна артерії не доходили.

На великих чепцях жінок довжина лівої медіальної чепцевої артерії коливалась від 8,5 до 29,5 см, а величина діаметра від 0,12 см до 0,18 см і, відповідно, на чепцях чоловіків довжина 8,528,2 см, а діаметр – 0,11—-0,14 см.

Здебільшого в 77,8% (14 випадків із 18) ліва проміжна артерія була відсутня на великих чепцях. При наявності артерії її довжина коливалася від 14,7 см до 21 см, а діаметр від 0,11 см до 0,12 см на великих чепцях жінок і, відповідно, на великих чепцях чоловіків довжина артерії варіює від 8,5 см до 16,5 см, а діаметр – 0,11-0,12 см.

Ліва латеральна артерія на великих чепцях жінок мала довжину від 6 см до 25 см, а її діаметр коливався від 0,1 см до 0,2 см і, відповідно, на великих чепцях чоловіків довжина артерії була в межах 7-27,2 см, а діаметр – 0,1-0,22 см. В одному із 18 випадків ліва латеральна артерія анастомозувала з лівою медіальною артерією в лівій верхній третині вільної частини великого чепця. Звертаємо увагу на той факт, що у двох випадках, коли ліва шлунково-чепцева артерія розташовувалася на задній пластинці великого чепця від неї крім лівої латеральної артерії інші гілки не відходили.

У першому випадку ліва латеральна артерія розташовувалася на 2 см всередину вздовж лівого краю передньої пластинки вільної частини великого чепця і галузилась на численні дрібні артеріальні гілки. Далі артерія на рівні лівої середньої частини великого чепця анастомозувала з додатковою лівою артерією (гілка правої шлунково-чепцевої артерії), а потім нижче на відстані 3 см ліва латеральна артерія завертала праворуч і утворювала анастомоз із центральною артерією (гілка правої шлунково-чепцевої артерії) в нижній третині вільної частини чепця.

У другому випадку ліва латеральна артерія розташовувалася посередині і вертикально лівої частини передньої пластинки великого чепця, де від неї відходили дві гілки, які закінчувались в товщі лівого краю чепця. Далі артерія доходила до середини нижньої частини чепця і з'єднувалася з правою латеральною артерією (гілка правої шлунково-чепцевої артерії), утворюючи нижню артеріальну дугу чепця на передній його пластинці, що підтверджується іншими авторами [12, 14]. У цьому ж випадку на великому чепцеві була відсутня центральна артерія (**рис. 3**) і наявні 3 чепцеві гілки, які відходили від лівої шлункової артерії. Ці гілки опускалися вниз по лівій частині передньої стінки шлунка, далі в лівій верхній третині закріпленої частини великого чепця анастомозували між собою, а потім із анастомозу виходила артеріальна гілка, яка галузилась у лівій середній частині передньої пластинки великого чепця і кровопостачала її.

Рис. 3 – Артерії великого чепця людини похилого віку

Примітки: 1 – права шлунково-чепцева артерія; 2 – шлунок; 3 – чепцеві гілки лівої шлункової артерії; 4 – ліва латеральна артерія; 5 – нижня артеріальна дуга великого чепця; 6 – права латеральна артері

Крім вище названих гілок у 2 із 20 випадків ліва верхня частина великого чепця живилась чепцево-селезінковою артерією, яка відходила від селезінкової артерії, що співпадає з літературними даними [5]. Потім чепцево-селезінкова артерія поперечно перетинала цю ділянку великого чепця, галузилась і кровопостачала її. Параметри усіх артерій великого чепця вказані в **таблиці 2.**

Таблиця 2 – Параметри артерій великого чепця людини

Артерії	Параметри			
	діаметр, см		довжина, см	
	жінки	чоловіки	жінки	чоловіки
Права шлунково-чепцева	0,232±0,071	0,25±0,071*	21,16±13,65	16,35±8,301*
Центральна	0,138±0,029	0,177±0,095*	21,48±8,131	22,45±3,511*
Права медіальна	0,12±0,013	0,12±0,016*	18,43±13,08	19,3±0,019*
Права проміжна	0,11±0	0,12±0,016*	20±11,03	18,54±6,118*
Права латеральна	0,102±0,0027	0,108±0,011*	12,96±8,126	12,978±5,72*
Ліва шлунково-чепцева	0,176±0,054	0,193±0,048*	13,3±5,481	11,91±4,065*
Ліва медіальна	0,134±0,017	0,124±0,013*	16,729±15,03	17,87±9,21*
Ліва проміжна	0,115±0,003	0,115±0,008*	17,85±2,1	13,85±5,14*
Ліва латеральна	0,116±0,0517	0,125±0,0563*	14,322±10,62	14,457±10,907*

Примітка: * $p<0,05$

Аналіз власних досліджень показав, що ліва і права половини великого чепця чотирикутної форми мали однакове кровопостачання, яке забезпечувалося правою і лівою шлунково-чепцевими артеріями та їх гілками. При неправильній формі з двома лопастями більш вигідне кровопостачання виявлено в правій половині великого чепця. Ліва верхня частина великого чепця мала більш оптимальне кровопостачання при наявності чепцево-селезінкової артерії. З трикутної форми великого чепця можливо витинати короткий аутотрансплантаційний клапоть, а довший із чотирикутної форми великого чепця. Вважаємо, що для отримання трансплантата із великого чепця потрібно звертати увагу не тільки на форму чепця, а й на довжину і діаметр судин. Деякі автори [8, 11] вказують на те, що чепцеві гілки задньої пластинки вільної частини великого чепця анастомозують з середньою ободовокишковою і нижньою підшлунковою артеріями. При проведенні даних досліджень таких анастомозів не виявлено.

Висновки

1. У людей похилого віку на великому чепці права і ліва шлунково-чепцеві артерії утворюють верхню артеріальну дугу в 83% і в 17% вона відсутня. Нижня артеріальна дуга чепця наявна рідко.
2. Гілки правої шлунково-чепцевої артерії кровопостачають праву половину великого чепця і доходять до нижнього краю вільної його частини. Центральна артерія великого чепця має найбільшу довжину (22,45±3,5 см) і зовнішній діаметр (0,17±0,09 см) у чоловіків, і меншу довжину (21,49±8,1 см) і зовнішній діаметр (0,14±0,029 см) у жінок. Ліва шлунково-чепцева артерія розгалужується в товщі лівої половини чепця і кровопостачає її не доходячи до нижнього краю вільної частини чепця. Ділянка центральної артерії, а при її відсутності правої і лівої медіальних артерій великого чепця є оптимальною при витинанні клаптя для трансплантата.
3. У людей похилого віку наявність жирової тканини у великому чепці залежить від маси тіла. Пацієнту із зайвою масою тіла перед оментопластикою доцільно провести лапароскопію.
4. У людей похилого віку форма великих чепців не залежить від типу статури їх тіла. Найбільшу площу (1057,2±330,76 см^2) мають чепці чотирикутної форми, меншу (1017,3±299,68 см^2) трикутної і неправильної форми (940,47±234,70 см^2).

Перспективи подальших досліджень. В подальшому планується дослідити гістологічну будову великих чепців у людей в похилому віковому періоді в нормі і при перитоніті.

References

1. Khalikova LV. Bolshoy salnik u bolnykh rakom yaichnikov [Greater omentum in patients with ovarian cancer]. *Kreativnaya khirurgiya i onkologiya*. 2013;4(5):80-83. [Russian]
2. Makurina ON. Sosudistyye konstruktsii i immunnyye struktury bolshogo salnika cheloveka [Vascular structures and immune structures of the human greater omentum]. *Vestnik SamGU*. 2001;22(4):199-208. [Russian]
3. Wilkosz S, Ireland G, Khwaja N, Walker M, Butt R, Miller A, et al. A comparative study of the structure of human and murine greater omentum. *Anat Embryol (Berl).* 2005 Feb;209(3):251-261. PMID: 15662530. doi: 10.1007/s00429-004-0446-6

4. Rangel-Moreno J, Moyron Qiroz JE, Cfrrzgher DM, Kusser K, Hartson L, Randall TD. Omental milki spots develop in the absence of lymphoid tissue-inducer cells and support B and T cell responses to peritoneal antigens. *Immunity*. 2009 May;30(5):731-743. PMID: 19427241. PMCID: PMC2754314. doi: 10.1016/j.immuni.2009.03.014
5. Shkvarkovskiy IS. Topografoanatomicheskoye obosnovaniye omentopankreatoplastiki [Topographer Anatomical substantiation of omento pancreatitis plastics]. *Klinicheskaya khirurgiya*. 2004;(6):4-45. [Ukrainian]
6. Ovsyannikov AV. *Obosnovaniye novykh tekhnologiy rekonstruktivno-vosstanovitel'noy mammoplastiki* [Substantiation of new technologies of reconstructive and restorative mammoplasty]. Abstr. Dr. Sci. (Med.). Volgograd; 2009. 38 s. [Russian]
7. Shevlyuk NN, Khalikova LV, Khalikov AA. Morfofunktsional'naya kharakteristika bolshogo salnyka [Morphofunctional characteristics of the greater omentum]. *Zhurnal anatomii i gistologii*. 2020;9(2):90-99. [Russian]. doi: 10.18499/2225-7357-2020-9-2-90-99
8. Feodosiadi LA. *Morfologicheskaya obyektivizatsiya pokazaniy k sanatsionnym relaparotomiyam v kompleksnom lechenii razlitogo gnoynogo peritonita* [Morphological objectification of indications for sanation relaparotomy in the complex treatment of diffuse purulent peritonitis]. Abstr. PhDr. (Med.). M; 2004. 24 s. [Russian]
9. Gataulin NG, Gantsev ShKh, Khunafin SN. *Diagnostika i lecheniye zabolevaniy bolshogo salnyka* [Diagnosis and treatment of diseases of the greater omentum]. Ufa: Bashkirskoye knizhnoye izdaniye; 1988. 96 s. [Russian]
10. Nekrutov AV, Karaseva OV, Rashal' LM. Bolshoy salnik: morfofunktsional'nyye osobennosti i klinicheskoye znacheniye v pediatrii [Greater omentum: morphofunctional features and clinical significance in pediatrics]. *Voprosy sovremennoy pediatrii*. 2007;6(6):58-63. [Russian]
11. Maksimenkov AN. *Khirurgicheskaya anatomiya zhivota* [Surgical anatomy of the abdomen]. L: Kniga; 1972. 688 s. [Russian]
12. Libermann-Meffert D, Uayt KH. *Bolshoy salnik* [Greater omentum]. M: Meditsina, 1989. 336 s. [Russian]
13. Fedorchenko IL, Stepanchuk AP. Zovnishnya budova velykoho cheptsya ludyny v vikovomy aspekti [Age-related external structure of human greather omentum]. *Aktualni problemy suchasnoi medytsyny: Visnyk Ukrainskoi medychnoi stomatologichnoi akademii*. 2020;20(3):222-8. [Ukrainian]. doi: 10.31718/2077-1096.20.3.222
14. Nikonenko AS, Gubka AV, Pertsov VI, Osaulenko VV, Yermalayev YeV. Ispolzovaniye bolshogo salnika v revaskulyarizatsii ishemizirovannykh organov [The use of the greater omentum in the revascularization of ischemic organs]. *Klíníchna khírurgíya*. 2000;4:9-11. [Russian]
15. Guseynov TS, Guseynova ST, Suleymanova RG, Atayeva DA, Khalilov MA. Osobennosti anatomii bolshogo salnyka [Features of the anatomy of the greater omentum]. *Vestnik novykh meditsinskikh tekhnologiy*. 2018;(6):16-8. [Russian]
16. Khodov NA. Klinicheskaya anatomiya bolshogo salnyka [Clinical anatomy of the greater omentum]. *Molodyi vchenyy*. 2018;(51):76-80. [Russian]
17. Settembre N, Labrousse M, Magnan PE, Branchereau A, Champsaur P, Bussani R, et al. Surgical anatomy of the right gastro- omental artery: a study on 100 cadaver dissections. *Surg Radiol Anat*. 2018 Apr;40(4):415-422. PMID: 29209990. doi: 10.1007/s00276-017-1951-7
18. Suma H. Gastroepiploic artery graft in coronary artery bypass grafting. *Ann Cardiothorac Surg*. 2013 Jul;2(4):493-498. PMCID: PMC3844632. doi.org/10.1186/1749-8090-8-S1-O181
19. O'Malley J, Bordoni B. Anatomy, Abdomen and Pelvis, Stomach Gastroepiploic Artery. In: Stat Pearls. [Internet]. Treasure Island (FL): Stat Pearls Publishing; 2021. Available from: https://www.ncbi.nlm.nih.gov/books/NBK545306

UDC 611.382-055.1/2-053.9

Anatomy of the Greater Omentum in Elderly People

Fedorchenko I. L., Stepanchuk A. P.

Abstract. *The purpose of the study* was to investigate the external structure, topographic and morphometric variability of the arteries of the greater omenta in elderly women and men in normal cases.

Materials and methods. The greater omenta of elderly women and men were examined using anatomical preparation, somatoscopic and morphometric methods.

Greater omenta were examined on 20 corpses of elderly people. The deceased had no pathology in the abdominal cavity. Based on the value of the body mass index, the body type of people was determined.

Results and discussion. The greater omentum is supplied by the right and left gastroepiploic arteries. These arteries form the superior arterial arch in 15 of 18 cases, and in 3 cases the arch was absent. The inferior arterial arch was evident in 1 of 20 cases. The left gastroepiploic artery in 2 of 20 cases was absent on the anterior plate of the greater omentum and was detected in the thickness of the posterior plate of the greater omentum. From the right gastroepiploic artery central, right medial, right intermediate and right lateral arteries depart. In two out of 20 cases, the left accessory artery departed from the right gastroepiploic artery, which

was located in the left half of the greater omentum. The central artery of the greater omentum has a greater length and outer diameter in men. The branches of the right gastroepiploic artery supply the right half of the greater omentum and reach the lower edge of its free part. The left gastroepiploic artery branches into the left medial, left intermediate and left lateral arteries, which branch in the thickness of the left half of the omentum, supplying it without reaching the lower edge of its free part. In 45% quadrangular, 15% – triangular and 40% – irregular shape of the greater omentum with two or more lobes were revealed. The zone of the central, and in its absence, the right medial and left medial arteries of the greater omentum is most convenient for excision of the flap for transplantation with quadrangular and triangular forms of the greater omentum in the elderly.

Conclusion. In elderly people, the shape of the greater omentum does not depend on their body type. The quadrangular omenta have the largest area, the smaller triangular and irregular ones. The presence of adipose tissue in the greater omentum depends on body weight. It is advisable to perform laparoscopy before omentoplasty in a patient with excessive body weight. With age, the appearance of the greater omentum changes due to the presence of adipose tissue. We have identified the following forms of the greater omentum, depending on the presence of the severity of adipose tissue: it was transparent, like fine lace; large omentum with excessively developed adipose tissue covering the omentum with a continuous layer.

Key words: shape, arteries of the greater omentum, morphometry.

ORCID and contributionship:
Igor L. Fedorchenko : 0000-0002-7840-887X [B,D]
Alla P. Stepanchuk : 0000-0003-0848-6378 [A,C,E,F]

A – Work concept and design, B – Data collection and analysis,
C – Responsibility for statistical analysis, D – Writing the article,
E – Critical review, F – Final approval of the article

CORRESPONDING AUTHOR
Igor L. Fedorchenko
Poltava State Medical University,
Human Anatomy Department
23, Shevchenko St., Poltava 36011, Ukraine
tel: +380975097841, e-mail: fedorchenkoigor@ukr.net

The authors of this study confirm that the research and publication of the results were not associated with any conflicts regarding commercial or financial relations, relations with organizations and/or individuals who may have been related to the study, and interrelations of coauthors of the article.

Стаття надійшла 10.02.2022 р.
Рекомендована до друку на засіданні редакційної колегії після рецензування