DOI: 10.26693/jmbs07.02.054
УДК 611.835.82/.88-053.13
Комар Т. В.

ФЕТАЛЬНА ТОПОГРАФІЯ ШКІРНИХ НЕРВІВ ГОМІЛКОВОЇ ДІЛЯНКИ

Буковинський державний медичний університет, м. Чернівці, Україна

Мета дослідження: з'ясувати топографо-анатомічні взаємовідношення шкірних нервів гомілки у плодів людини 4-6 місяців.

Матеріал та методи. Дослідження проведено на 27 препаратах плодів людини 81,0-230,0 мм тім'яно-куприкової довжини (ТКД). за допомогою методів макромікроскопічного препарування та морфометрії.

Результати та висновки. У більшості досліджених плодів спостерігався класичний варіант іннервації шкіри гомілкової ділянки, як справа, так і зліва. В інших плодів виявлено варіабельність кількості та довжини шкірних нервів гомілкової ділянки. Найбільш цікавими були анатомічні варіанти іннервації шкіри гомілкової ділянки у плодів 90,0, 158,0, 182,0 і 190,0 мм тім'яно-куприкової довжини.

У плодів 90,0 мм та 158,0 мм тім'яно-куприкової довжини, іннервацію шкіри передньо-верхньої поверхні гомілки забезпечували дві шкірні гілки від великогомілкового нерва.

У плода 190,0 мм тім'яно-куприкової довжини бічний шкірний нерв литки не брав участь в утворенні литкового нерва, ділянка його іннервації обмежилася проксимальними двома третинами гомілки. Іннервацію бічного краю стопи та бічної кісточки у такому випадку забезпечував лише присередній шкірний нерв литки від великогомілкового нерва.

У плода 182,0 мм тім'яно-куприкової довжини присередні шкірні гілки гомілки представлені одиночним самостійним нервовим стовбуром, від якого під різними кутами відходили короткі чутливі гілки.

Дослідження варіантів іннервації шкіри гомілкової ділянки у плодів людини з макроскопічної точки зору у сучасній анатомії вважається актуальним та перспективним. Необхідність з'ясування топографо-анатомічних особливостей іннервації шкіри гомілкової ділянки у плодів людини різного віку зумовлена пошуком шляхів запобігання ятрогенного пошкодження шкірних нервів гомілки при виконанні хірургічних та анестезіологічних маніпуляцій на структурах цієї ділянки, оскільки встановлення анатомічної мінливості шкірних нервів і гілок дозволяє підібрати оптимальну тактику оперативного втручання. У літературі зустрічаються фрагментарні дані про фетальну топографію шкірних нервів гомілкової ділянки.

Ключові слова: шкірні нерви, гомілкова ділянка, анатомічна мінливість, плід.

Зв'язок роботи з науковими програмами, планами, темами. Дослідження є фрагментом планової комплексної теми кафедри гістології, цитології та ембріології (зав. – д.мед.н., проф. О. В. Цигикало) Буковинського державного медичного університету «Закономірності морфогенезу та структурно-функціональні особливості тканин і органів в онтогенезі людини», № державної реєстрації 0116U002938.

Вступ. Поширеність ортопедичної патології вимагає постійного удосконалення оперативних методів лікування. На сьогодні при хірургічних втручаннях у межах гомілкової ділянки використовують передньо-бічний, передній, передньо-присередній, а також задній і задньо-бічний доступи. Усі ці доступи є досить травматичними та можуть стати причиною ятрогенного пошкодження шкірних нервів гомілки [1].

Однією з найбільш частих патологій у ділянці гомілки, що потребує оперативного втручання, є нейропатія защемлення (компартамент-синдром), яка виникає в результаті механічного стиснення нерва в місці, де останній пронизує фасцію. Хірургічна декомпресія механічного защемлення зазвичай забезпечує полегшення болю та парестезії [2-3]. J.M. Broderick et al. [1] описують декілька типів хірургічної декомпресії: відкрита фасціотомія, підшкірна фасціотомія через один розріз, через подвійний розріз, або кілька невеликих розрізів, а також фасціотомія з частковою фасціектомією. Усі ці процедури вимагають від хірурга чіткого розуміння топографо-анатомічних особливостей операційної ділянки, щоб зменшити ризик післяопераційних ускладнень.

Оперативні втручання у гомілковій ділянці можуть бути не лише лікувальними, але і естетичними. Реконструкція гомілок показана пацієнтам із уродженими вадами, несиметричністю, при дефектах після травми чи хвороби [4].

Нижня кінцівка є джерелом фасціально-шкірних клаптів як для відновлення місцевих дефектів, так і для трансплантації на іншу ділянку. Шкірно-фасціальний клапоть представлений шкірним

нервом, великою підшкірною веною оточуючими їх судинами, фасцією гомілки, ділянкою підшкірної клітковини та шкіри. Використання подібних методик потребує розширення базових анатомічних знань про роль кожної анатомічної структури, зокрема про топографічні особливості шкірних нервів, що забезпечують чутливу іннервацію даної ділянки, та їхню анатомічну мінливість [5-6].

Пошкодження шкірних нервів гомілки може виникати у результаті регіональної або місцевої анестезії. Кількість ускладнень, пов'язаних із пошкодженням нервових структур голкою, становить 0,019–1,9% [7-8].

Ультразвукове дослідження (УЗД) часто використовується для оцінки стану периферичних нервів нижньої кінцівки через певні переваги перед магнітно-резонансною томографією (МРТ) [9-10]. Найочевиднішими перевагами ультразвукових технологій є роздільна здатність м'яких тканин, портативність, відсутність артефакту магнітної сприйнятливості та можливість візуалізації у пацієнтів, які не можуть пройти МРТ [11-12]. Поглиблення знань щодо анатомічних особливостей шкірних нервів, які можуть зазнати пошкодження під час хірургічних втручань, а також створення проекційних анатомічних орієнтирів, допоможуть уникнути ятрогенних уражень.

Для виконання лікувально-діагностичних маніпуляцій, а також оперативних втручань у межах гомілкової ділянки необхідні точні відомості щодо проекційно-синтопічних взаємовідношень шкірних нервів у плодів людини різних вікових груп.

Мета дослідження: з'ясувати топографо-анатомічні взаємовідношення шкірних нервів гомілки у плодів людини 4-6 місяців.

Матеріал і методи. Дослідження проведено на 27 препаратах плодів людини 81,0-230,0 мм тім'яно-куприкової довжини (ТКД) за допомогою методів макромікроскопічного препарування та морфометрії.

Робота була проведена відповідно до вимог «Інструкції про проведення судово-медичної експертизи» (наказ МОЗ України №6 від 17.01.1995), відповідно до вимог і норм, типовим положенням з питань етики МОЗ України № 690 від 23.09.2009 р., «Порядку вилучення біологічних об'єктів від померлих, тіла яких підлягають судово-медичній експертизі і патологоанатомічному дослідженню, для наукових цілей» (2018).

Результати дослідження. Чутливу іннервацію передньої поверхні гомілкової ділянки забезпечують загальний малогомілковий нерв та підшкірний нерв від стегнового нерва, задньої поверхні – підшкірний нерв від стегнового нерва, а також присередній шкірний нерв литки від великогомілкового нерва та бічний шкірний нерв литки від загального малогомілкового нерва, що у нижній третині гомілки утворюють литковий нерв. У більшості досліджених плодів спостерігався типовий варіант топографії чутливих нервових гілок. В окремих випадках виявлено особливості іннервації шкіри гомілкової ділянки.

Іннервацію шкіри задньої гомілкової ділянки у плода 190,0 мм ТКД забезпечує бічний шкірний нерв литки, що є гілкою загального малогомілкового нерва. Після галуження у ділянці підколінної ямки від загального малогомілкового нерва, бічний шкірний нерв прямує під гомілковою фасцією по задній поверхні бічної головки литкового м'яза. У верхній третині гомілки від бічного шкірного нерва під гострим кутом відходить одна гілка наступного порядку, а у середній третині – три гілки **(рис. 1)**. У даного плода бічний шкірний нерв литки не брав участь в утворенні литкового нерва, ділянка його іннервації обмежилася проксимальними двома третинами гомілки. Присередній шкірний нерв литки (гілка від великогомілкового нерва) самостійно прямував донизу та забезпечував іннервацію бічного краю стопи та бічної кісточки.

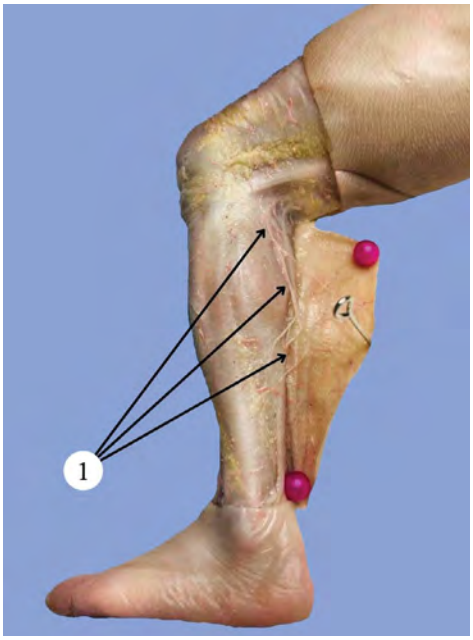

Рис. 1 – Шкірні нерви лівої задньої гомілкової ділянки (задньо-бічна проекція). Фото макропрепарату плода 190,0 мм ТКД. Зб. 2,3^{x}

Примітка: 1 – гілки бічного шкірного нерва литки

Присередні шкірні гілки правої задньої гомілкової ділянки у цього ж плода представлені трьома окремими довгими нервовими гілками, що відходять від підшкірного нерва та прямують дистально по присередній поверхні гомілки до стопи, забезпечуючи її чутливу іннервацію **(рис. 2)**. Підшкірний нерв після галуження від стегнового нерва, проходить під широкою фасцією стегна, проникає під шкіру разом із великою підшкірною веною.

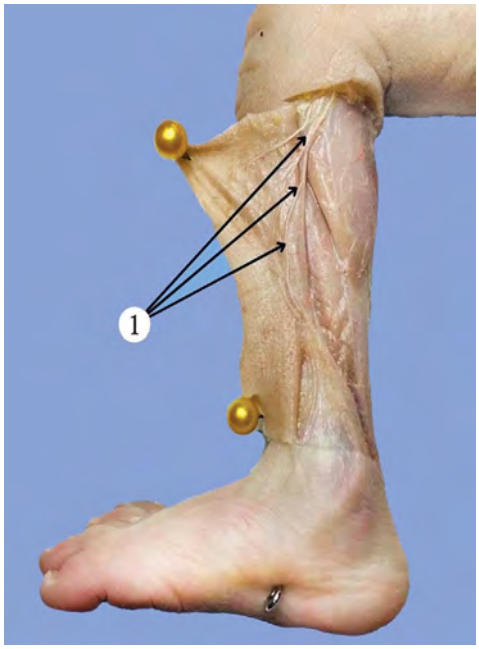

Рис. 2 – Шкірні нерви правої задньої гомілкової ділянки (задньо-присередня проекція). Фото макропрепарату плода 190,0 мм ТКД. Зб. 2,5^{x}

Примітка: 1 – присередні шкірні гілки гомілки

У плода 182,0 мм ТКД виявлено атиповий варіант галуження присередніх шкірних гілок гомілки від підшкірного нерва. Присередні шкірні гілки гомілки представлені одиночним самостійним нервовим стовбуром, від якого під різними кутами відходять короткі чутливі гілки, що іннервують шкіру присередньої поверхні гомілки та присереднього краю стопи **(рис. 3)**. У верхній третині гомілки присередні шкірні гілки гомілки розташовані між шкірою та підшкірною клітковиною, а у середній і нижній третині безпосередньо над фасцією.

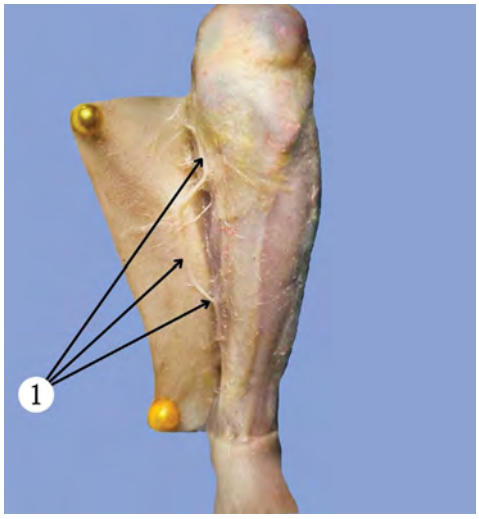

Рис. 3 – Шкірні нерви лівої передньої гомілкової ділянки. Фото макропрепарату плода 182,0 мм ТКД. Зб. 2,4^{x}

Примітка: 1 – присередні шкірні гілки гомілки

У плода 90,0 мм ТКД іннервацію шкіри передньо-верхньої поверхні гомілки забезпечували дві шкірні гілки великогомілкового нерва.

У плода 158,0 мм ТКД від великогомілкового нерва до його вступу у гомілково-підколінний канал відходили дві самостійні шкірні гілки, які прямували до верхньої третини передньої гомілкової ділянки та забезпечували її чутливу іннервацію. Слід зазначити, що шкірні гілки великогомілкового нерва прямували під гострим кутом, а у ділянці прикріплення до шкіри виявлено їх роздвоєння **(рис. 4)**. Напрямок шкірних нервових гілок, не збігається з напрямком кровоносних судин, розташованих у підшкірній клітковині.

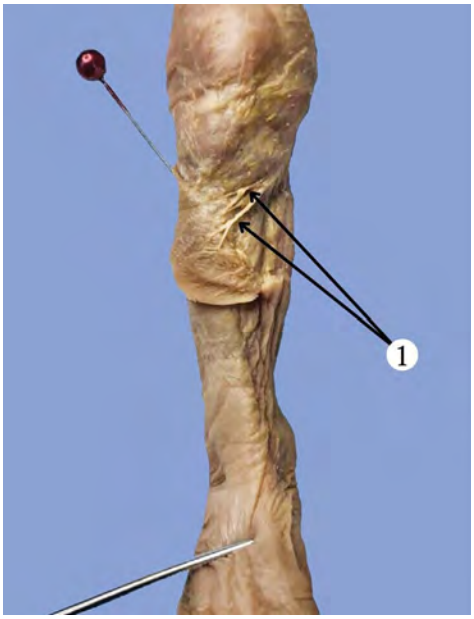

Рис. 4 – Шкірні нерви правої передньої гомілкової ділянки. Фото макропрепарату плода 158,0 мм ТКД. Зб. 2,5^{x}

Примітка: 1 – шкірні гілки великогомілкового нерва

Обговорення результатів дослідження. Дослідження топографії шкірних нервів гомілкової ділянки є актуальним питанням при виборі оперативних доступів та здійсненні лікувально-діагностичних маніпуляцій з метою попередження їх ятрогенного пошкодження. Однак, у джерелах доступної літератури детальні відомості щодо варіантної анатомії шкірних нервів гомілкової ділянки у плодів людини описані не були.

Отримані дані щодо топографо-анатомічних особливостей шкірних нервів гомілки частково узгоджуються з дослідженнями A.C. Gascoigne et al. [6]. У поодиноких випадках напрямок шкірних нервових гілок, може не збігатися з напрямком кровоносних судин, розташованих у підшкірній клітковині, що необхідно враховувати при підготовці шкірно-фасціальних клаптів.

Врахування індивідуальної та вікової анатомії шкірних нервів гомілки у плодів людини забезпечує не тільки наукову цінність отриманих результатів, але й раціональне використання отриманих знань у практичній діяльності травматологів, анестезіологів та хірургів.

Висновки. У плодів 4-6 місяців встановлено варіабельність кількості та довжини гілок підшкірного нерва, що забезпечують іннервацію шкіри гомілкової ділянки.

В одиничних випадках, зокрема у плодів 90,0 мм та 158,0 мм ТКД, іннервацію шкіри передньо-верхньої поверхні гомілки забезпечували дві шкірні гілки від великогомілкового нерва.

У плода 190,0 мм ТКД бічний шкірний нерв литки не брав участь в утворенні литкового нерва, ділянка його іннервації обмежилася проксимальними двома третинами гомілки. Іннервацію бічного краю стопи та бічної кісточки у такому випадку запезпечував лише присередній шкірний нерв литки від великогомілкового нерва.

У плода 182,0 мм ТКД присередні шкірні гілки гомілки представлені одиночним самостійним нервовим стовбуром, від якого під різними кутами відходили короткі чутливі гілки.

Перспективи подальших досліджень. Проведене дослідження засвідчує потребу подальшого з'ясування фетальної анатомічної мінливості шкірних нервів гомілкової ділянки.

References

1. Broderick JM, Synnott KA, Mulhall KJ. Minimally invasive fasciotomy using a lighted retractor in the treatment of chronic exertional compartment syndrome. *J Orthop Surg*. 2020;28(1):2309499019892800. doi: 10.1177/2309499019892800
2. Leversedge FJ, Casey PJ, Seiler JG 3rd, Xerogeanes JW. Endoscopically Assisted Fasciotomy: Description of Technique and in Vitro Assessment of Lower-Leg Compartment Decompression. *Am J Sports Med*. 2002;30(2):272-8. doi: 10.1177/03635465020300022101
3. Yang LJS, Gala VC, McGillicuddy JE. Superficial peroneal nerve syndrome: an unusual nerve entrapment. *J Neurosurg*. 2006;104(5):820-3. doi: 10.3171/jns.2006.104.5.820
4. Niechajev I, Krag C. Calf Augmentation and Restoration: Long-Term Results and the Review of the Reported Complications. *Aesthetic Plast Surg*. 2017;41(5):1115-31. doi: 10.1007/s00266-017-0885-0
5. Cheng Z, Wu W, Hu P, Wang M. Distally Based Saphenous Nerve-Greater Saphenous Venofasciocutaneous Flap for Reconstruction of Soft Tissue Defects in Distal Lower Leg. *Ann Plast Surg*. 2016;77(1):102-5. doi: 10.1097/sap.0000000000000338
6. Gascoigne AC, G Taylor I, Corlett RJ, Briggs C, Ashton MW. The relationship of superficial cutaneous nerves and interperforator connections in the leg: a cadaveric anatomical study. *Plastic and Reconstructive Surgery*. 2017;139(4):994e-1002e. doi: 10.1097/prs.0000000000003157
7. Dmyitriiev DV, Lysak EV, Glazov EO, Geranin SV, Zaletska LA. Miniinvazyvni metody likuvannia bol'ovoho syndromu pry diabetychnii stopi [Mini-invasive methods of treatment of diabetic foot pain]. *Pain Medicine*. 2019;4(3):4-50. [Ukrainian]. doi: 10.31636/pmjua.v4i3.1
8. Feigl GC, Schmid M, Zahn PK, Gonzalez CAA, Litz PJ. The posterior femoral cutaneous nerve contributes significantly to sensory innervation of the lower leg: an anatomical investigation. *British J Anaesth*. 2020;124(3):308-13. doi: 10.1016/j.bja.2019.10.026
9. Causeret A, Ract I, Jouan J, Dreano T, Ropars M, Guillin R. A review of main anatomical and sonographic features of subcutaneous nerve injuries related to orthopedic surgery. *Skeletal Radiol*. 2018;47(8):1051-68. doi: 10.1007/s00256-018-2917-5
10. Yeo Y, Son HM, Lee SM. Ultrasound imaging of cutaneous innervations of the lower extremity. *J Ultrasound Med*. 2020;39(7):1421-33. doi: 10.1002/jum.15216
11. Causeret A, Ract I, Jouan J, Dreano T, Ropars M, Guillin R. A review of main anatomical and sonographic features of subcutaneous nerve injuries related to orthopedic surgery. *Skeletal Radiol*. 2018;47(8):1051-68. doi: 10.1007/s00256-018-2917-5
12. Meng S, Platzgummer H, Loizides A, Chang KV, Gruber H. Ultrasound of Small Nerves. *Ultraschall Med*. 2022;43(1):12-33. doi: 10.1055/a-1495-5294

UDC 611.835.82/.88-053.13

Fetal Topography of Cutaneous Nerves of Lower Leg Region

Komar T. V.

Abstract. *The purpose of the study* was to determine the topographic and anatomical relationships of the cutaneous nerves of the lower leg in human fetuses of 4-6 months.

Materials and methods. The study was performed on 27 preparations of human fetuses of 81.0-230.0 mm parietal-coccygeal length, using the methods of macromicroscopic preparation and morphometry.

Results and discussion. In most of the studied fetuses, there was a classic variant of innervation of the skin of the lower leg region, both on the right and left. In other fetuses, variability in the number and length of cutaneous nerves in the lower leg region was found. The most interesting, from our point of view, were the anatomical variants of innervation of the skin of the lower leg region in the fetuses of 90.0, 158.0, 182.0, and 190.0 mm parietal-coccygeal length.

Taking into account the individual and age anatomy of the cutaneous nerves of the leg in human fetuses provides not only the scientific value of the results, but also the rational use of knowledge in the practice of traumatologists, anesthesiologists and surgeons.

The study of variants of innervation of the skin of the lower leg region in human fetuses from the standpoint of modern macroscopic anatomy is considered relevant and promising. The need to clarify the topographic and anatomical features of the innervation of the skin of the lower leg region in human fetuses of different ages is due to the search for ways to prevent iatrogenic damage to the cutaneous nerves of the shin when performing surgical and anesthetic manipulations on the structures of this area, since the establishment of the anatomical variability of the skin nerves and branches allows to choose the optimal tactics of surgical intervention. In the literature, there are fragmentary data on the fetal topography of the cutaneous nerves of the lower leg region.

Conclusion. In fetuses of 90.0 mm and 158.0 mm parietal-coccygeal length, the innervation of the skin of the anterior-upper surface of the lower leg region was provided by two cutaneous branches from the tibial nerve.

In the fetus of 190.0 mm parietal-coccygeal length lateral sural cutaneous nerve was not involved in the formation of the sural nerve, the area of its innervation was limited to the proximal two-thirds of the tibia. Innervation of the lateral border of the foot and lateral bone, in this case, provided only the medial sural cutaneous nerve from the tibial nerve.

In the fetus of 182.0 mm parietal-coccygeal length medial sural cutaneous branches are represented by a single independent nerve trunk, from which at different angles short sensitive branches began.

Keywords: cutaneous nerves, lower leg region, anatomical variability, fetus.

ORCID and contributionship:
Tetiana V. Komar : 0000-0002-2525-562X [A-F]

A – Work concept and design, B – Data collection and analysis,
C – Responsibility for statistical analysis, D – Writing the article,
E – Critical review, F – Final approval of the article

CORRESPONDING AUTHOR
Tetiana V. Komar
Bukovinian State Medical University,
Pathological Anatomy Department
11, Zankovetska St., Chernivtsi 58000, Ukraine
tel: +380977052976, e-mail: komar.tetiana.ls14@bsmu.edu.ua

The authors of this study confirm that the research and publication of the results were not associated with any conflicts regarding commercial or financial relations, relations with organizations and/or individuals who may have been related to the study, and interrelations of coauthors of the article.

Стаття надійшла 10.02.2022 р.
Рекомендована до друку на засіданні редакційної колегії після рецензування