DOI: 10.26693/jmbs06.06.289
УДК 615.331:616.345-008.8-085:615.065

Харченко Ю. В. [1], Мякушко В. А. [2], Трушенко О. С. [2], Євтушенко Т. В. [2], Євтушенко Н. В. [2], Деркач А. К. [2], Кравченко М. К. [2]

СТАН НЕЙРОНАЛЬНО-АСТРОЦИТАРНОГО АПАРАТУ ГІПОКАМПУ НА ТЛІ ТРИВАЛОГО ВВЕДЕННЯ ІЗОНІАЗИДУ ТА РИФАМПІЦИНУ ЗА УМОВ КОРЕКЦІЇ МІКРОФЛОРИ ТОВСТОГО КИШЕЧНИКА

[1]Дніпровський державний медичний університет, Україна
[2]Дніпровський медичний інститут традиційної і нетрадиційної медицини, Україна

Метою роботи було визначити морфологічні особливості нейронів та гліальних клітин, а також рівня гліального фібрилярного кислого білка у гіпокампі щурів за умов тривалого введення ізоніазиду та рифампіцину на тлі експериментальної комбінованої терапії про- та пребіотиком.

Матеріали та методи. Дослідження проведені на трьох групах білих щурах-самців лінії Вістар. Медикаментозний гепатит відтворювали шляхом шлункового введення ізоніазиду та рифампіцину протягом 28 діб. Щурам дослідної групи протягом останніх 14 діб експерименту за годину до введення туберкулостатиків інтрагастрально вводили пробіотик та пребіотик. Контрольні та інтактні щури отримували аналогічний обсяг дистильованої води. Вміст цитозольного гліального фібрилярного кислого білка у гіпокампі визначали методом імуноферментного аналізу. Оцінку напівтонких зрізів CA1 зони гіпокампа щурів здійснювали методом світлової мікроскопії та програми аналізу Image J.

Результати. Тривале введення ізоніазиду та рифампіцину було асоційоване із змінами вмісту цитозольної фракції гліального фібрилярного кислого білка отриманої з гіпокампа. Ці зміни характеризувалися тенденцією до зростання рівня цього протеїну на 17,8% (p=0,2) у порівнянні з інтактними тваринами. На відміну від групи тварин з відтвореним в експерименті медикаментозно-індукованим ураженням печінки, у дослідній групі, показники вмісту гліального фібрилярного кислого білка були достовірно нижчими на 25,0% по відношенню до групи медикаментозно-індукованого ураження печінки (p <0,05).

Морфологічний аналіз встановив зменшення щільності нейронів у щурів з медикаментозно-індукованим ураженням печінки у порівнянні з інтактним контролем. Водночас питома кількість дегенеративно змінених нейронів у порівнянні з інтактним контролем в групі тварин медикаментозно-індуковане ураження печінки збільшувалось у 8,57 разу. Чисельна кількість дегенеративно змінених нейронів в групі, яка отримувала йогурт/лактулозу, становила 55,87±4,23%, що значно перевищувало показники щурів інтактного контролю, проте було на 19,4% (p<0,05) меншим рівнів у щурів із медикаментозно-індукованим ураженням печінки. При цьому астроцити характеризувалися істотно нижчим набряком цитоплазми та адаптативно-компенсаторними змінами у клітині.

Висновок. Курсове введення комбінації пробіотика та пребіотика зменшує виразність проявів нейродегенерації, покращує стан астроглії у гіпокампі, а також знижує цитоплазматичний рівень гліального кислого фібрилярного білка у тварин з медикаментозно-індукованим ураженням печінки.

Ключові слова: пробіотик, лактулоза, медикаментозне ураження печінки, гіпокамп, гліальний фібрилярний кислий білок.

Зв'язок роботи з науковими програмами, планами, темами. Дана робота є фрагментом планової наукової роботи Дніпровського державного медичного університету «Фармакологічний аналіз органо- та ендотеліопротекції за умов експериментальних патологічних станів», № держ. реєстрації 0118U006631.

Вступ. Відомо, що основним небажаним ефектом протитуберкульозних засобів (ПТЗ) ізоніазиду та рифампіцину є їх здатність викликати медикаментозно-індуковане ураження печінки (МІУП), особливо при сумісному використанні, коли спостерігається ефект взаємопотенціювання токсичних властивостей та зростає ризик тяжкого медикаментозного гепатиту, який супроводжується печінковою енцефалопатією [1-4].

Порушення детоксикаційної функції печінки сприяє накопиченню в організмі водорозчинної сполуки нітрогену та водню – аміаку. Зростання його рівня у нервових клітинах за участі мітохондріальної глутаматдегідрогенази активує відновлювальне дезамінування α-кетоглутарової кислоти, що ініціює її дефіцит у циклі трикарбонових кислот, пригнічення тканинного дихання і накопичення кетонових тіл. Інтоксикація аміаком проявляється симптомами пригнічення центральної нервової системи (ЦНС). У свою чергу накопичення

глутаміну в клітинах нейроглії призводить до зростання осмотичного тиску в них, набряканню астроцитів, а у великих концентраціях - може викликати набряк мозку [5].

Окрім цього, до побічних реакцій, які виникають при хіміотерапії туберкульозу, окрім гепатотоксичних, у 12-24% випадків застосування ПТЗ займають неврологічні симптоми, які супроводжуються порушенням синаптичної пластичності, процесів навчання та пам'яті [6].

Добре відомо, що центральною ланкою лімбічної системи є гіпокамп, а його вирішальне значення у кодуванні та консолідації пам'яті, а також роль у нормальному функціонуванні різних типів пам'яті (просторової, моторної, вербальної, соціальної) доведені численними дослідженнями [7, 8]**.** У свою чергу, найбільш поширеними та динамічними клітинами в ЦНС є астроцити, які становлять приблизно 85% усіх клітин глії та забезпечують первинні процеси комунікації між мозком та кров'ю. Астроцити наділені життєвоважливими фізіологічними та метаболічними властивостями. Зокрема, вони беруть активну участь у нейрональному розвитку та інтеграції мозкових функцій, включаючи напрям росту, структурну, метаболічну та трофічну підтримку нейронів, а також модуляцію їх збудливості і нервових імпульсів [9, 10].

Одним зі специфічних маркерів астроцитів є гліальний фібрилярний кислий білок (ГФКБ). Він є головним структурним компонентом проміжних філаментів астроцитарного цитоскелета та необхідний для підтримки їх стабільної морфології, адгезії та проліферації, а також модуляції гліально-нейрональної взаємодії у нормі та патології. Вплив агресивних факторів по відношенню до нейронів супроводжується реакцією астроцитів у вигляді посиленого синтезу ГФКБ та інтенсивного фібрилогенезу, що може відігравати роль у морфогенезі ЦНС [11, 12, 13], а також в процесах навчання та формування набутих навичок [14].

Разом з тим існують переконливі докази, які свідчать, що кишкова мікробіота відіграє суттєву роль у двобічних зв'язках між кишечником і нервовою системою. Вісь кишечник-мозок являє собою систему двонаправленої інформаційної взаємодії між ЦНС і шлунково-кишковим трактом, що включає нервову, ендокринну та імунну системи, яка дозволяє мозку та емоційному стану впливати на гомеостаз та функції шлунково-кишкового тракту «зверху-вниз» і регулює функції та поведінку мозку «знизу-вгору» [15]. Ця двоспрямована взаємодія є системою регулювання «знизу-вгору» і «зверху-вниз». Мікробіота кишечника утворює складну мережу з кишковою нервовою системою, вегетативною нервовою системою, нейроендокринним та нейроімунітетом ЦНС, яка має назву вісь мозок-кишечник (gut-brain axis – GBA). Тому, вагомим фактором у розвитку неврологічних розладів при застосуванні ізоніазиду та рифампіцину, може бути і порушення балансу кишкової мікрофлори, яка відіграє ключову бар'єрну функцію [6]. Відповідно до літературних даних відомо, що хіміотерапія туберкульозу істотно не змінює загальної різноманітності мікробіому, проте різко виснажує множинні імунологічно-значимі коменсальні бактерії [16, 17].

В останні роки через високу частоту захворювань печінки поступово виявляється взаємодія між кишечником і печінкою. Кишечник і печінка взаємодіють один з одним через ворітну вену, жовчні шляхи та велике коло кровообігу. Кишкові продукти, а саме метаболіти людини та/або мікроорганізмів, а також молекулярні структури, пов'язані з мікроорганізмами, транспортуються до печінки через ворітну вену та впливають на функцію печінки. Паралельно печінка транспортує солі жовчних кислот та протимікробні молекули у просвіт кишечника через жовчні шляхи, щоб підтримувати еубіоз кишечника, контролюючи необмежений бактеріальний ріст [18]. Отже, дисбактеріоз кишечника може призвести до порушення обміну речовин у печінці, що в свою чергу, призводить до пошкодження печінки. Так, дисбіотична мікробіота кишечника знижує активацію ядерного рецептора жовчних кислот FXR і мембранного G-білкового рецептора TGR5, що призводить до зниження синтезу вторинних жовчних кислот, тим самим сприяючи утримуванню солей жовчних кислот, транслокації в тонкий кишечник та надмірному бактеріальному зростанню, що зрештою призводить до розвитку захворювань печінки [19]. Таким чином, знижується детоксикаційна функція пошкодженої печінки, вона не може ефективно пригнічувати ріст бактерій, видаляти побічні мікробні продукти та захворювання прогресує. Понад те, повідомляється, що ушкодження печінки тісно пов'язані з тяжкістю дисбактеріозу кишечника [20].

За літературними даними останніх досліджень, було показано позитивний вплив про/пребіотиків при ураженнях печінки, що опосередкований бактеріальним розростанням в тонкому кишечнику та підтверджує зв'язок між кишковою мікробіотою і захворюваннями печінки [15]. Пробіотики – це мікроорганізми, що впливають на здоров'я людини, а пребіотики – це харчові інгредієнти, які не перетравлюються і, таким чином, сприяють перистальтиці кишечника та вибірково стимулюють ріст кишкових бактерій. Було показано, що деякі пребіотичні харчові продукти, запобігають пошкодженню печінки на моделях гризунів, відновлюючи рівень Bacteroides, і є перспективним терапевтичним засобом [19]. Новий термін «симбіотики» означає комбінації пробіотика і пребіотика. З цієї групи

найбільший потенціал для використання в якості потенційного лікування хронічних захворювань печінки мають пробіотики [15]. Пробіотики мають значний вплив на вісь кишечник-печінка, включаючи імуномодулюючу та протизапальну дію на кишкову мікрофлору та функцію кишкового бар'єру, а також метаболічний вплив на органи та системи, що не є шлунково-кишковими.

Отже, при виникненні та розвитку захворювання, звертаючи увагу на важливу роль осі кишечник-мозок, не можна ігнорувати роль печінки у даній вісі, особливо при захворюваннях печінки, таких як гепатит та печінкова енцефалопатія, які вважаються типовою моделлю порушення осі печінка-мозок-кишечник.

Метою дослідження було визначити морфологічні особливості нейронів та гліальних клітин, а також рівень гліального фібрилярного кислого білка у гіпокампі щурів за умов тривалого введення ізоніазиду та рифампіцину на тлі експериментальної комбінованої терапії про- та пребіотиком.

Матеріал та методи дослідження. Дослідження проведені на 18 білих щурах-самцях лінії Wistar масою 180-220 г, які знаходилися у стандартних умовах віварію Дніпровського державного медичного університету (температура повітря: 22±2 °С, світло/темрява: 12/12 годин). Утримання тварин, експериментальні процедури та виведення тварин з експерименту виконувалися у відповідності до Директиви 2010/63/EU Європейського парламенту та Ради Європи від 22 вересня 2010 року по захисту тварин, які використовуються в наукових цілях [21, 22]**.**

Експериментальну модель МІУП відтворювали шляхом повторних інтрагастральних введень ізоніазиду та рифампіцину у дозах 50 мг/кг і 86 мг/кг маси тіла протягом 28 діб з використанням Полісорбату (LAUROPAN T/80, Італія) і дистильованої води [23].

Тварин було розподіллено на три групи (n=6 у кожній): I – інтактний контроль, II - контроль (МІУП). Щурам III-ї групи протягом останніх 14 діб експерименту за годину до введення туберкулостатиків інтрагастрально вводили комбінацію Йогурт (Йогурт, «Фармасайнс Інк.,», Канада), 10^9 КУО/кг + Лактулоза, 2680 мг/кг **(**Нормазе®, «Л.Молтені і К. деі Ф.ллі Алітті Сосіета ді Езерчиціо С.п.А.», Італія). Контрольним та інтактним щурам вводили аналогічний обсяг дистильованої води.

Через 24 години після останнього введення препаратів тварин знеживлювали методом термінальної анестезії тіопентал-натрієм (60 мг/кг, інтраперитонеально). Кількісний вміст ГФКБ визначали у гомогенатах гіпокампа за допомогою конкурентного твердофазного імуноферментного аналізу з використанням первинних моноспецифічних поліклональних антитіл проти ГФКБ, вторинних антикролячих антитіл, мічених пероксидазою хрону (Abcam, UK) та очищених протеїнів ГФКБ в якості стандарту. Вміст ГФКБ характеризували відношенням його кількості в пробі до кількості загального білка (ЗБ) у даному екстракті (мкг ГФКБ /мг ЗБ). Кількість ЗБ у фракції визначали за методом Бредфорда [24]. Вимірювання оптичної густини здійснювали на мікропланшетному фотометрі «Anthos 2010» при довжині хвилі 492 нм.

Для морфологічного дослідження, зразки CA1 поля гіпокампа фіксували протягом 3**–**4 годин при t +2 °С в 2,5 % розчині глютаральдегіду в 0,1 М фосфатному буфері (pH 7,3). Подальша фіксація проводилась в 1% забуференому (pH 7,4) розчині тетраоксиду осмію (OsO_4, «SPI», США) протягом 1 години. Зневоднювання зразків тканин проводили у спиртах зростаючої концентрації та пропіленоксидом. Для виготовлення епоксидних блоків використовували композицію Епон-812 («SPI-Pon™ 812 Epoxy Embedding Kit», США). Аналіз напівтонких зрізів здійснювали методом світлової мікроскопії, які забарвлювали за допомогою 1 % водного розчину толуїдинового синього. Мікроскопічне вивчення проводили з використанням тринокулярного світлооптичного мікроскопа «Primo Star Carl Zeiss» з фотовиходом та використанням та використанням об'єктивів ×10, ×40, ×100. Аналіз питомої кількості дегенеративнозмінених пірамідальних нейронів (%) гіпокампа здійснювали в ручному режимі з використанням програми аналізу цифрових зображень Image J (ImageJ, U. S. National Institutes of Health, Bethesda, Maryland, USA) [25].

Визначення активності АлАТ у сироватці крові для підтвердження ушкодження печінки здійснювали за допомогою наборів реагентів для клінічної біохімії виробництва High Technology Inc. (США) на біохімічному аналізаторі HTI BioChem SA (Chemistry Analizer), виробництва High Technology Inc. (США).

Отриманий цифровий матеріал обробляли методом варіаційної статистики за допомогою програми статистичного аналізу StatPlus, AnalystSoft Inc. Версія 6 (див. http://www.analystsoft.com/ru/). Математична обробка включала розрахунки середніх арифметичних значень (M), їх похибок (±m), вірогідність різниці середніх арифметичних (p) розраховані за допомогою непараметричного – U- критерію Манна-Уітні.

Результати дослідження та їх обговорення. Результати проведених досліджень свідчать, що повторні інтрагастральні введення ізоніазиду та рифампіцину супроводжувалися явищами гепатоцитолізу, про що свідчило зростання на 54,4% ($p<0,05$) рівня індикативного ферменту АлАТ у крові контрольних тварин у порівнянні з інтак-

тними щурами. Додатковим критерієм було і збільшення на 39,4% (p<0,05) відносної маси печінки.

Водночас в ході експерименту визначено, що тривале введення ізоніазиду та рифампіцину було асоційоване із змінами вмісту цитозольної фракції ГФКБ отриманої з гіпокампа. Ці зміни характеризувалися тенденцією до зростання рівня цього протеїну на 17,8% (p=0,2) у порівнянні з інтактними тваринами (**табл. 1**). На відміну від групи тварин з відтвореним в експерименті МІУП, у дослідній групі, показники вмісту ГФКБ були достовірно нижчими на 25,0% по відношенню до групи МІУП (p <0,05) (**табл. 1**).

Таблиця 1 – Відносний вміст цитоплазматичної фракції ГФКБ у гіпокампі щурів на тлі введення ізоніазиду та рифампіцину та застосуванням дослідного засобу

Групи тварин	ГФКБ, мкг/мг ЗБ
Інтактний контроль (n=6)	3,09 ± 0,266
МІУП (n=6)	3,64 ± 0,196
МІУП + йогурт/лактулоза (n=6)	2,76 ± 0,102*

Примітка: * – p <0,01 – по відношенню до показників тварин з МІУП.

Морфологічний аналіз (**табл. 2**) встановив зменшення щільності нейронів у щурів з МІУП у порівнянні з інтактним контролем. Водночас питома кількість дегенеративно змінених нейронів у порівнянні з інтактним контролем збільшувалась у 8,57 разу (p<0,05).

Астроцити гіпокампа щурів з МІУП збільшувались у розмірі за рахунок виразного набряку, що мікроскопічно характеризувалося наявністю помітного блідого обідка цитоплазми навколо ядра клітини. При цьому чисельна щільність гліальних клітин та нейрогліальний індекс у порівнянні з інтактним контролем суттєво не змінювались. Описані зміни клітинного складу шарів CA1 поля гіпокампа розвивалися на тлі порушення з боку гемомікроциркуляторного русла у вигляді потовщення стінки артеріол та гемокапілярів переважно за рахунок набряку ендотеліоцитів та базальної мембрани, а також виразного периваскулярного та помірного перинейронального набряку. Зміни з боку нейропілю характеризувалися його набряком та появою сітчатості (глія набувала вигляду губки).

Таблиця 2 – Питома кількість дегенеративно змінених нейронів (%) в CA1 полі гіпокампа щурів з МІУП за умов введення комбінації йогурт/лактулоза

Інтактний контроль, n=6	МІУП, n=6	МІУП + Йогурт/лактулоза, n=6
8,09 ± 0,70	69,33 ± 1,31*	55,87 ± 4,23*¥

Примітки: * – p<0,05 у порівнянні з групою інтактних тварин; ¥ – p<0,05 у порівнянні з тваринами з МІУП.

У щурів з МІУП, яким протягом 28 діб інтрагастрально вводили ізоніазид і рифампіцин, у CA1 зоні гіпокампа (**рис. 1 Б**) серед збережених нормохромних нейронів значною була частка клітин із гіперхромними і зменшеними у розмірах перикаріонами, потоншеними відростками та вакуолізованою нейроплазмою за рахунок порушення мітохондріального апарату. Поруч із цим виявлялися збільшені світлі гіпохромні нейрони округлої форми з ознаками тигролізу. Ядерця дегенеративно змінених клітин слабко візуалізувалися. Також у складі шарів CA1 зони гіпокампа зустрічалися нейрони з явищами незворотного ушкодження, які були пікнотично змінені і мали зморщені деформовані перикаріони та відростки з різко гіперхромною нейроплазмою, які ідентифікували, як апоптотично змінені нейрони.

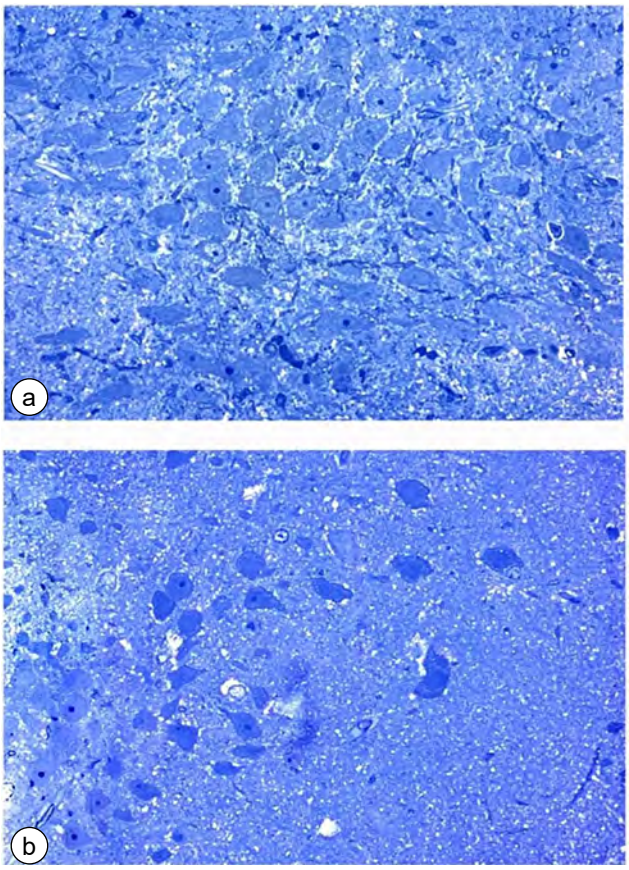

Рис. 1 – Морфологічна характеристика CA1 зони гіпокампа щурів інтактного контролю (**А**) та тварин групи МІУП (**Б**). Напівтонкі зрізи. Забарвлення 1%-вим водним розчином толуїдинового синього. ×400

У групі щурів, які отримували йогурт/лактулозу, нейрональний склад CA1 поля гіпокампа характеризувався присутністю нормохромних нейронів, поруч із якими відзначалися гіперхромні нейрони зі щільною цитоплазмою та потоншеними відростками. У цитоплазмі цих клітин візуалізувалися вакуолі (**рис. 2**).

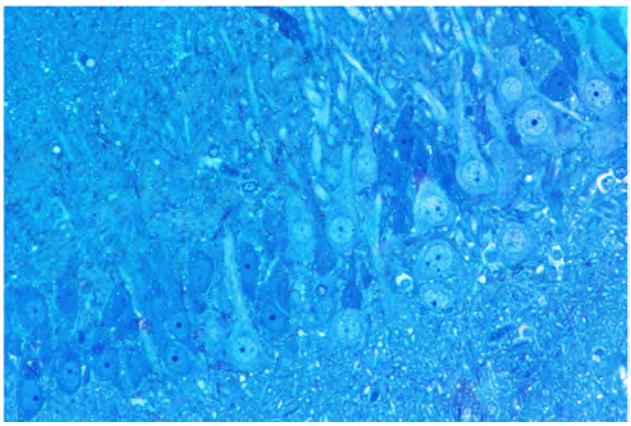

Рис. 2 – CA1 поле гіпокампа щурів із МІУП за умов комбінованого введення йогурт/лактулоза. Напівтонкий зріз. Забарвлення 1%-вим водним розчином толуїдинового синього. ×400

Окрім того зустрічалися пікнотично змінені зморщені нейрони та клітини із ознаками хроматолізу (різко гіпохромні). Чисельна кількість дегенеративно змінених нейронів становила 55,87±4,23%, що значно перевищувало показники щурів інтактного контролю, проте було на 19,4% ($p<0,05$) меншим ніж у щурів із МІУП. Також відзначався набряк астроцитів, які нерідко були розташовані поруч із перикаріонами нейронів (сателітоз). Оцінку ультраструктурних змін CA1 зони гіпокампа у групі інтактного контролю, тварин із МІУП та за умов комбінованого введення йогурт/лактулоза, проводили за характеристиками нейронального, гліального та мікрогліального компонентів і нейропілю, а також стану гемомікроциркуляторного русла, зокрема, гематоенцефалічного бар'єру. Вивчення морфологічних особливостей перикарионів нейронів щурів з МІУП дозволило встановити виразні нейродегенеративні зміни (**рис. 3**).

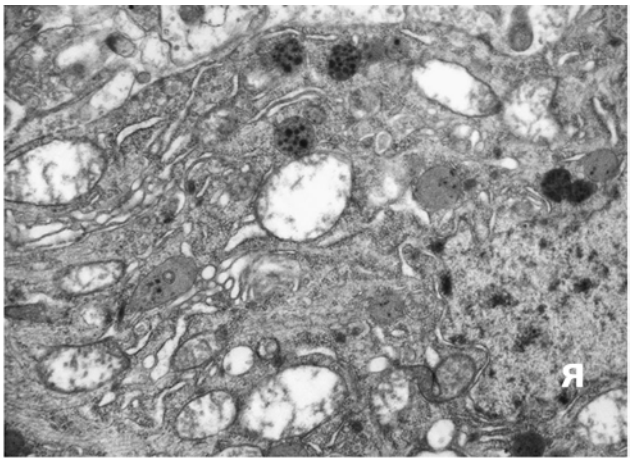

Рис. 3 – Нейрон гіпокампа щура з МІУП. Набряклі мітохондрії зі зруйнованим апаратом крист. Розширення канальців ЕПС, диктіосом КГ. Ядро (Я). Накопичення ранніх та пізніх аутофагосом, пізніх ендосом, телолізосом із ліпофусцином у цитоплазмі клітин. Електронна мікрофотографія, ×6000

Тіло темних нейронів було зменшене у розмірах за рахунок ущільнення цитоплазми та ядра. Останнє мало неправильну форму зі значними інвагінаціями контуру, також відзначалося скупчення гетерохроматину, еухроматин втрачав свою дисперсність, ядерця візуалізувалися погано. Ушкодження органел нервових клітин характеризувалося набряком та розширенням диктіосом КГ, цистерн та канальців гранулярної та гладкої ЕПС, що були заповненні електронощільним вмістом (**рис. 3, 4**).

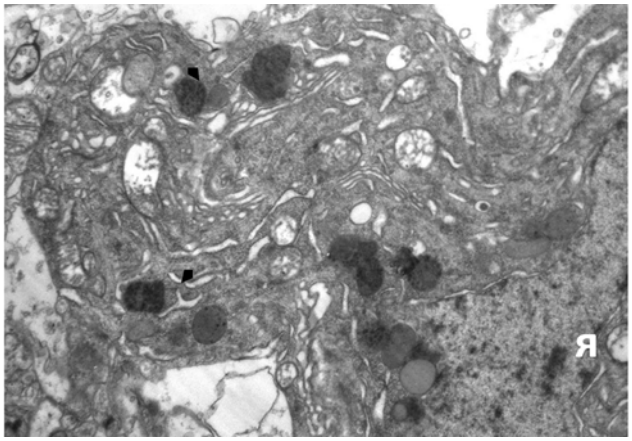

Рис. 4 – Фрагмент перикаріону темного нейрону CA1 зони гіпокампа щурів групи МІУП. Ядро (Я) неправильної форми, конденсація еухроматину, осередкове скупчення гетерохроматину. Розширення та набряк канальців ЕПС та диктіосом КГ, вакуолізація мітохондрій та деструкція крист, ліпофусцин (головка стрілки), фагофор, ранні та пізні аутофагосоми. Відзначається набряк нейропілю. Електронна мікрофотографія, ×6000

Окрім того, спостерігалося зменшення кількості рибосом на мембранах, що свідчило про хроматоліз нервових клітин. Також відзначалася загальна редукція кількості вільних рибосом у цитоплазмі клітин. Зміни з боку мітохондрій нейронів відбувалися у вигляді деструкції крист органел, їх виразного набряку та просвітленням матриксу, явищами мітофагії. Наряду з цим відзначалися поодинокі органели із незміненою будовою. Також спостерігався суттєвий набряк нейропілю у перинейрональній ділянці (**рис. 3, 4**).

Звертала увагу активація процесів аутофагії у нервових клітинах CA1 зони гіпокампа щурів групи МІУП, що проявлялося вагомим накопиченням аутофагосом на різних стадіях їх дозрівання у перикаріоні та відростках клітин (**рис. 3, 4, 5**).

Електронно-мікроскопічне дослідження нейроглії гіпокампа щурів базувалося на підставі вивчення змін астроцитарного та олігодендрогліального компонентів (**рис. 6**).

Відзначимо, що зміни нейроглії гіпокампа щурів в умовах експерименту стосувалися переважно

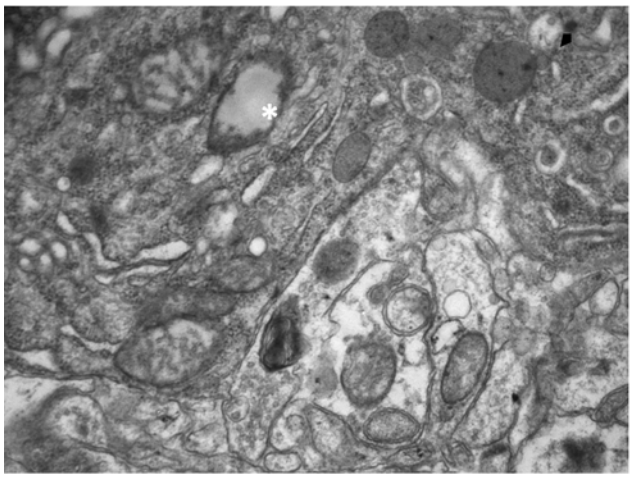

Рис. 5 – Фрагмент перикаріону нейрона СА1 зони гіпокампа щурів групи МІУП. Візуалізуються мітохондрії з різним ступеням деструкції крист (*), лізосоми (головка стрілки), мультиламінарна структура в аксональній терміналі, ранні та пізні аутофагосоми. Відзначається набряк нейропілю. Електронна мікрофотографія, ×10000

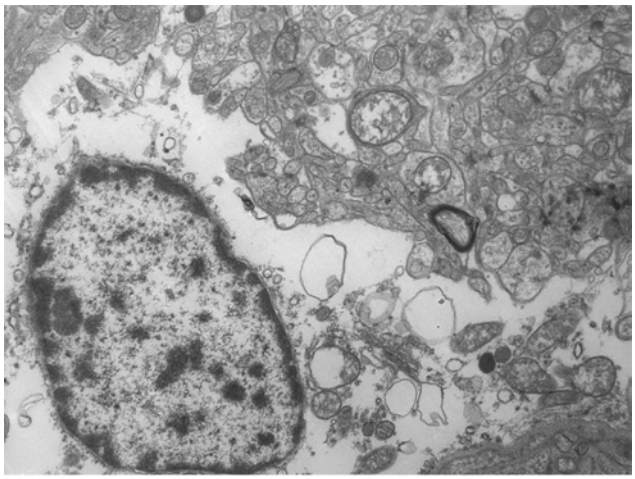

Рис. 6 – Астроцитарний компонент нейроглії СА1 зон гіпокампа щурів з МІУП. Електронна мікрофотографія, ×4000

астроцитарної ланки. Натомість олігодендроцити були більш стійкими до тривалого впливу ізоніазиду та рифампіцину, в результаті чого електронно-мікроскопічні зміни будови цих клітин у щурів групи МІУП характеризувалися появою слабкого набряку їх цитоплазми.

У тварин групи МІУП, виразні зміни астроглії характеризувалися розвитком значного набряку цитоплазми протоплазматичних астроцитів, вона мала низьку електронну щільність зі світлими ділянками, що не містили органел. Органели астроглії були дисперсно розподілені по цитоплазмі і серед них спостерігалися розширені деформовані канальці КГ та ЕПС, рибосоми, гранули глікогену. Окрім цього, значною була кількість вакуолей різного розміру. Стан мітохондрій характеризувався поліморфністю змін: з'являлися набряклі збільшені у розмірах органели із ознаками локальної деструкції крист, також зустрічалися дрібні органели із електронно-щільним матриксом та помірними змінами внутрішньої мембрани. Кількість нейрофіламентів була редукована (**рис. 6**).

Електронно-мікроскопічний аналіз СА1 поля гіпокампа щурів за умов комбінованого введення йогурт/лактулоза встановив наявність темних пірамідальних нейронів із конденсованою нейроплазмою, розширеними канальцями ендоплазматичної сітки (ЕПС) та цистернами комплексу Гольджі (КГ) (**рис. 7**).

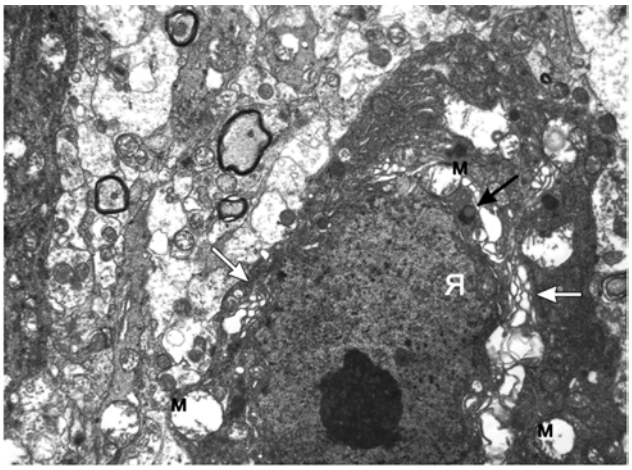

Рис. 7 – Фрагмент гіперхромного нейрону СА1 поля гіпокампа щурів за умов комбінованого введення йогурт/лактулоза. Ознаки ушкодження мітохондріального апарату (м), накопичення гранул ліпофусцину (чорна стрілка), розширення канальців ЕПС та диктіосом КГ (біла стрілка). Я (ядро). ×2500

Стан мітохондріального апарату характеризувався гетерогенністю: поруч із органелами з явними ознаками набряку, вакуолізації та деструкції апарата крист, спостерігалися мітохондрії невеликого розміру, що мали збережену морфологію. Також відзначалося помірне накопичення гранул ліпофусцину. Нормохромні нейрони мали світлі ядра із дисперсно розподіленим хроматином та виразними ядерцями. Переважно невеликі мітохондрії округлої форми демонстрували помірні ознаки набряку та пошкодження крист (**рис. 8**).

Вивчення астроцитарного компоненту глії встановило зменшення набряка клітин порівняно з інтактною групою, проте у цитоплазмі клітин зберігалися ознаки її вакуолізації (**рис. 9**). Редукція пошкодження астроглії, яка також підтверджена морфологічно, може займати особливе місце в механізмах нейропротекції досліджуваних засобів за умов ізоніазид-рифампіцинової МІУП. Завдяки покращенню стану астроцитів оптимізується нейрон-гліальна взаємодія для підтримки гомеостазу у ЦНС, гальмуються процеси надмірного

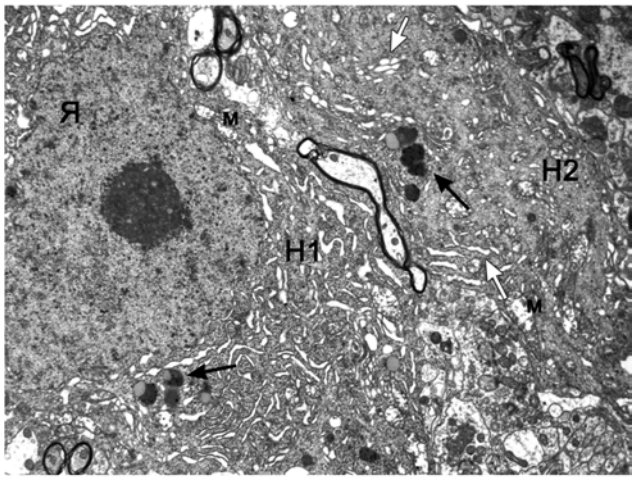

Рис. 8 – Нейрони (Н) пірамідального шару СА1 поля гіпокампа щурів за умов комбінованого введення йогурт/лактулоза. Ядро округле (Я) у перикаріоні відзначаються компоненти шорсткої ЕПС (біла стрілка), мітохондріального апарату (м), гранули ліпофусцину (чорна стрілка). ×2000

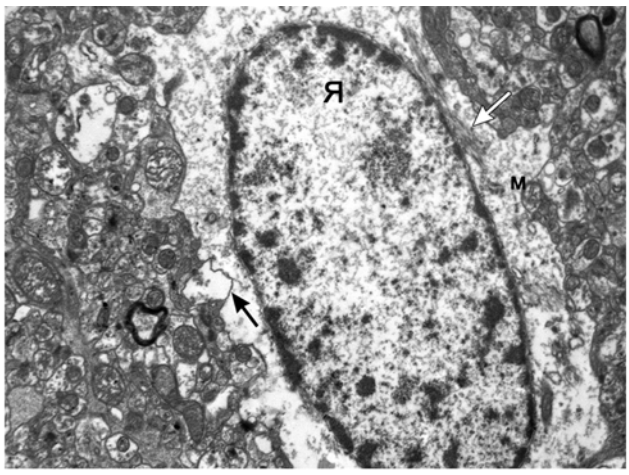

Рис. 9 – Астроцитарний компонент нейроглії СА1 зони гіпокампа щурів за умов комбінованого введення йогурт/лактулоза. Ядро астроцита (Я), пучки проміжних філаментів (чорна стрілка), осередки вакуолізації цитоплазми (біла стрілка), мітохондрії (м). ×3000

збудження і ексайтотоксичність, пов'язані з надлишковим вивільненням глутамату, нормалізуються процеси енергопостачання нейронів та їх метаболізм.

Отже тривале введення ізоніазиду та рифампіцину було асоційоване з певними відповідностями між змінами рівня ГФКБ у гіпокампі та результатами морфологічних досліджень цього мозкового утворення, які характеризувалися порушеннями з боку нейронального та нейрогліального компонентів. Отримані дані можуть свідчити про те, що істотні деструктивні зміни нейронів, які спостерігаються на тлі тривалого введення вказаних ксенобіотиків, можуть бути опосередковані проявами комплексного впливу цих медикаментозних засобів і виникати насамперед, внаслідок змін у гліальному апараті, насамперед в астроцитах. Адже вплив негативних фізичних, хімічних чи метаболічних чинників сприяє інтенсивній відповіді цих клітин у вигляді пришвидшення їх проліферації та диференціації. Причому, остання характеризується підвищенням синтезу ГФКБ [26]. Цілком ймовірно, що відмічена у дослідженні чітка тенденція до зростання рівня цього специфічного для астроцитів протеїну свідчить про збільшення активності цих клітин за даних умов експерименту. Водночас за допомогою електронної мікроскопії визначено, що на ряду змінами комплексу Гольджі та ЕПС, наявністю значної кількості вакуолей різного розміру, поліморфністю змін мітохондрій, спостерігається редукція кількості нейрофіламентів в астроцитах, яка також може бути пов'язана зі змінами рівня ГФКБ. Зростання показників цитоплазматичної фракції ГФКБ можуть свідчити про реорганізацію проміжних філаментів астроцитів, що зменшує цілісність їх цитоскелета. Отримані дані узгоджуються з результатами досліджень, проведених раніше на моделі хронічного гепатиту С [27]. Відповідно цих даних, перебіг експериментального хронічного гепатиту призводив до ушкодження астроглії (втрата характерної зірчастої форми та набрякання, переродження в астроцити II типу), що супроводжується деполімеризацією проміжних філаментів цитоскелета астроцитів (на тлі зниження філаментної форми ГФКБ та її фрагментації на низькомолекулярні деривати, поряд зі збільшенням її цитозольної форми у мозкових утвореннях і зокрема, у гіпокампі [27]. Дані зміни можуть мати ключове значення у розвитку енцефалопатії та когнітивних порушень.

Отже, редукція явищ пошкодження астроглії, яка спостерігається при тривалому введенні ізоніазиду та рифампіцину, може займати особливе місце в механізмах нейропротекції за умов корекції мікрофлори товстого кишечника. Завдяки покращенню стану астроцитів оптимізується нейрон-гліальна взаємодія для підтримки гомеостазу у ЦНС, гальмуються процеси надмірного збудження і ексайтотоксичність, пов'язані з надлишковим вивільненням глутамату, нормалізуються процеси енергопостачання нейронів та їх метаболізм.

Отримані в результаті дослідження дані підтверджують важливість функціонування і роль порушень в двосторонньому зв'язку між кишечником і мозком. Вісь мозок-кишечник зв'язує емоційні і когнітивні центри мозку з периферійними функціями кишечника. Вона взаємодіє з ЦНС, регулює нейрохімічні процеси в головному мозку, впливає на реактивність нейроендокринної системи у стресових умовах, а також пов'язана з тривожністю і когнітивними функціями, зокрема з пам'яттю [28, 29]. За умов тривалої інтоксикації протимі-

кробними лікарськими засобами та спричиненими ними порушеннями функції печінки, виснаження коменсальної мікрофлори і її вчасна корекція може відігравати важливе значення у розвитку чи запобіганні порушень функцій мозку. Вказані ефекти можуть бути опосередковані як впливом мікробіоти на синтез медіаторів та нейротрофічних факторів [30] так і її детоксикаційними властивостями [28].

Висновки. Тривале введення гепатотоксикантів – рифампіцину та ізоніазиду – призводить до розвитку токсичного гепатиту, зростання вмісту цитоплазматичної форми ГФКБ та значимих порушень нейронального та гліального апарату у гіпокампі дослідних тварин.

Курсове застосування комбінації про/пребіотика зменшує виразність проявів нейродегенерації, сприяє істотному зниженню цитоплазматичного рівня ГФКБ та поліпшенню стану пірамідальних нейронів та астроглії у CA1 полі гіпокампа за даних експериментальних умов.

Перспективи подальших досліджень у цьому напрямку. Отримані результати можуть слугувати експериментально-теоретичним обґрунтуванням для подальшої розробки диференційованого підходу до медикаментозної терапії порушень когнітивної сфери, які виникають за умов тривалої протитуберкульозної терапії.

References

1. Wang C, Fan RQ, Zhang YX, Nie H, Li K. Naringenin protects against isoniazid- and rifampicin-induced apoptosis in hepatic injury. *World J Gastroenterol*. 2016;22(44):9775-9783. PMid: 27956801. PMCid: PMC5124982. doi: 10.3748/wjg.v22.i44.9775
2. Wang P, Pradhan K, Zhong XB, Ma X. Isoniazid metabolism and hepatotoxicity. *Acta Pharmaceutica Sinica*. 2016;6(5):384-392. PMid: 27709007. PMCid: PMC5045547. doi: 10.1016/j.apsb.2016.07.014
3. Hakim Z, Waheed A, Bakhtiar S, Hasan N, Hakim B. Potentiating effect of rifampicin on methimazole induced hepatotoxicity in mice. *Pakistan J Pharm Sci.* 2018;31(6):2373-2377.
4. Ridola L, Nardelli S, Gioia S, Riggio O. Quality of life in patients with minimal hepatic encephalopathy. *World J Gastroenterol*. 2018;24(48):5446-5453. PMid: 30622374. PMCid: PMC6319138. doi: 10.3748/wjg.v24.i48.5446
5. Denisova EN. Porazheniya pecheni i ostraya pechenochnaya nedostatochnost' u bol'ny'kh s zabolevaniyami sistemy' krovi [Liver damage and acute liver failure in patients with diseases of the blood system]. *Gematol Transfuziol*. 2013;5(2):40-46. [Russian]
6. Verdi S, Jackson MA, Beaumont M, Bowyer R, Bell JT, Spector TD, et al. An Investigation Into Physical Frailty as a Link Between the Gut Microbiome and Cognitive Health. *Frontiers Aging Neurosci*. 2018;10:398. PMid: 30564113. PMCid: PMC6288358. doi: 10.3389/fnagi.2018.00398
7. Smirnov AV, Krayushkin AI, Gorelik EV, Gurov DYu, Grigoreva NV, Zamaraev VS, i dr. Morfologicheskaya kharakteristika gippokampa pri czerebral'nom ateroskleroze [Morphological characteristics of the hippocampus in cerebral atherosclerosis]. *Sovr Probl Nauki Obrazovan*. 2012;1. [Russian]
8. Assonov DO, Bozhuk BS. Role of the hippocampus in memory functioning: modern view. *Zaporozhye Med J.* 2017;6:833-838. doi: 10.14739/2310-1210.2017.6.115318
9. Gomazkov OA. Astroczity' kak posredniki integraczionny'kh proczessov v mozge [Astrocytes as mediators of integration processes in the brain]. *Uspekhi Sovr Biol*. 2018;4:373-382. [Russian]
10. Gomazkov OA. Astroczity' kak komponenty' regulyaczii vy'sshikh funkczij mozga [Astrocytes as components of the regulation of higher brain functions]. *Nejrokhimiya*. 2019;4:267-274. [Russian]
11. Kovalchuk YuP, Ushakova HO. Rozpodil hlialnoho fibryliarnoho kysloho proteinu v riznykh viddilakh holovnoho mozku pishchanok pid chas rozvytku, starinnia ta dii alfa-ketohlutaratu [The distribution of glial fibrillar acidic protein in different parts of the brain of gerbils during the development, aging and action of alpha-ketoglutarate]. *Med Klin Khimiia*. 2016;1:29-35. [Ukrainian]
12. Chorna VI, Lianna OL. Vplyv malykh doz ionizyvnoho vyprominennia na marker astrohlialnoi populiatsii klityn holovnoho mozku (eksperym doslidzh) [Influence of small doses of ionizing radiation on a marker of astroglial population of brain cells (experimental research)]. *Ukr Radiol Zhurn*. 2011;2:238-242. [Ukrainian]
13. Kyrychenko S, Prishchepa I, Lagoda V, Velika M, Nedzvetsky V. Neyroprotektorni efekty α-lipoyevoyi kysloty na rozvytok okysnogo stresu y astrogliozu u mozku STZ-diabetychnykh shchuriv [Neuroprotective effects of α-lipoic acid on the development of oxidative stress and astrogliosis in the brain of STZ-diabetic rats]. *Regulatory Mechanisms in Biosystems*. 2014;5(2):143-147. [Ukrainian]. doi: 10.15421/021427
14. Drozdov AL, Chernaya VI. Nejrospeczificheskie belki GFKB i NCAM gippokampa pri formirovanii e'ngramm uslovno-reflektornoj pamyati [Neurospecific proteins GFAP and NCAM of the hippocampus in the formation of engrams of conditioned reflex memory]. *Nejrokhimiya*. 2006;1:47-51. [Russian]
15. Butler MI, Cryan JF, Dinan TG. Man and the Microbiome: A New Theory of Everything? *Annu Rev Clin Psychol*. 2019;15:371-398. PMid: 30786244. doi: 10.1146/annurev-clinpsy-050718-095432

16. Namasivayam S, Maiga M, Yuan W, Thovarai V, Costa DL, Mittereder LR, et al. Longitudinal profiling reveals a persistent intestinal dysbiosis triggered by conventional anti-tuberculosis therapy. *Microbiome.* 2017;5(1):71. PMid: 28683818. PMCid: PMC5501520. doi: 10.1186/s40168-017-0286-2
17. Wipperman MF, Fitzgerald DW, Juste MAJ, Taur Y, Namasivayam S, Sher A, et al. Antibiotic treatment for Tuberculosis induces a profound dysbiosis of the microbiome that persists long after therapy is completed. *Sci Rep*. 2017;7:10767. PMid: 28883399. PMCid: PMC5589918. doi: 10.1038/s41598-017-10346-6
18. Tripathi A, Debelius J, Brenner DA, Karin M, Loomba R, Schnabl B, et al. The gut-liver axis and the intersection with the microbiome. *Nat Rev Gastroenterol Hepatol.* 2018;15:397-411. PMid: 29748586. PMCid: PMC6319369. doi: 10.1038/s41575-018-0011-z
19. Milosevic I, Vujovic A, Barac A, Djelic M, Korac M, Radovanovic Spurnic A, et al. Gut-Liver Axis, Gut Microbiota, and Its Modulation in the Management of Liver Diseases: A Review of the Literature. *Int J Mol Sci*. 2019;20(2):395. PMid: 30658519. PMCid: PMC6358912. doi: 10.3390/ijms20020395
20. Bajaj JS, Heuman DM, Hylemon PB, Sanyal AJ, White MB, Monteith P, et al. Altered profile of human gut microbiome is associated with cirrhosis and its complications. *J Hepatol*. 2014;60:940-947. PMid: 24374295. PMCid: PMC3995845. doi: 10.1016/j.jhep.2013.12.019
21. Wang HX, Wang YP. Gut Microbiota-brain Axis. *Chinese Med J*. 2016;129(19):2373-2380. PMid: 27647198. PMCid: PMC5040025. doi: 10.4103/0366-6999.190667
22. Council Directive 2010/63/EU of 22 September 2010 on the protection of animals used for scientific purposes. *Official Journal of the European Communities.* 2010.
23. Dobrelia NV, Strielkov YeV, Bukhtiarova TA. Rozvytok yevropeiskoho zakonodavstva v sferi vykorystannia tvaryn u naukovykh eksperymentakh [Development of European legislation in the field of the use of animals in scientific experiments]. *Farmakoloh Likar Toksykol*. 2014;2(38):88-91. [Ukrainian]
24. Berezhna LG, Kovalenko VM, Shayakhmetova GM, Voronina AK, Voloshyna OS. Gepatoprotektornyy efekt eksperymentalnoyi polivitaminnoyi kompozytsiyi za umov induktsiyi tsytokhromu R-450 2E1 izoniazydom i ryfampitsynom [The hepatoprotective effect of the experimental polyvitamin composition under the condition of the induction of cytochrome R-450 2e1 isoniazide and rifampicin]. *Suchasni Probl Toksykol*. 2005;3:54-58. [Ukrainian]
25. Schneider CA, Rasband WS, Eliceiri KW. NIH Image to ImageJ: 25 years of image analysis. *Nature Methods*. 2012;7:671-675. PMid: 22930834. PMCid: PMC5554542. doi: 10.1038/nmeth.2089
26. Nedzvetskyi VS. Stan hlialnykh promizhnykh filamentiv i zdatnist do navchannia u shchuriv pry eksperymentalnomu diabeti [The condition of glial intermediate filaments and the ability to learn in rats in experimental diabetes]. *Fiziol Zh*. 2004;1(50):85-90. [Ukrainian
27. Fomenko OZ, Ushakova HO, Piierzhynovskyi SH. Proteiny astrohlii u mozku shchuriv za eksperymentalnoho khronichnoho hepatytuta dii 2 oksohlutaratu [Astroglial proteins in rat brain with experimental chronic hepatitis 2 oxoglutarate]. *Ukr biokhim Zh*. 2011;1(83):69-76. [Ukrainian]
28. Ding JH, Jin Z, Yang XX, Lou J, Shan WX, Hu YX, et al. Role of gut microbiota via the gut-liver-brain axis in digestive diseases. *World J Gastroenterol.* 2020;26(40):6141-6162. PMid: 33177790. PMCid: PMC7596643. doi: 10.3748/wjg.v26.i40.6141
29. Cryan JF, O'Riordan KJ, Cowan C, Sandhu KV, Bastiaanssen TFS, Boehme M, et al. The Microbiota-Gut-Brain Axis. *Physiol Rev*. 2019;99(4):1877-2013. PMid: 31460832. doi: 10.1152/physrev.00018.2018
30. Wang SZ, Yu YJ, Adeli K. Role of Gut Microbiota in Neuroendocrine Regulation of Carbohydrate and Lipid Metabolism via the Microbiota-Gut-Brain-Liver Axis. *Microorganisms.* 2020;8(4):527. PMid: 32272588. PMCid: PMC7232453. doi: 10.3390/microorganisms8040527

УДК 615.331:616.345-008.8-085:615.065

ИЗМЕНЕНИЯ НЕЙРОНАЛЬНО-АСТРОЦИТАРНОГО АППАРАТА ГИППОКАМПА НА ФОНЕ ДЛИТЕЛЬНОГО ВВЕДЕНИЯ ИЗОНИАЗИДА И РИФАМПИЦИНА ПРИ КОРРЕКЦИИ МИКРОФЛОРЫ ТОЛСТОГО КИШЕЧНИКА

Харченко Ю. В., Мякушко В. А., Трушенко О. С., Евтушенко Т. В., Евтушенко Н. В., Деркач А. К., Кравченко М. К.

Резюме. *Целью* работы было определить морфометрические и ультраструктурные особенности нейронов и глиальных клеток, а также уровень глиального фибриллярного кислого белка в гиппокампе крыс в условиях длительного введения изониазида и рифампицина на фоне экспериментальной терапии комбинацией пробиотика/пребиотика.

Материал и методы. Исследования проведены на трёх группах белых крыс-самцов линии Вистар с медикаментозно-индуцированным гепатитом, воспроизведённым путём внутрижелудочного введения изониазида и рифампицина в течение 28 суток. Комбинацию пробиотика и пребиотика вводили

интрагастрального в течение последних 14 суток эксперимента. Содержание цитозольного глиального фибриллярного белка в гиппокампе определяли методом иммуноферментного анализа. Морфологический анализ CA1 поля гиппокампа крыс осуществляли с использованием программы анализа Image J.

Результаты. Длительное введение изониазида и рифампицина было ассоциировано с изменениями содержания цитозольной фракции глиального фибриллярного белка, полученной из гиппокампа. Эти изменения характеризовались тенденцией роста уровня этого протеина на 17,8% (p=0,2) по сравнению с интактными животными. В отличие от группы животных с воспроизведенным в эксперименте медикаментозно-индуцированным поражением печени, в опытной группе, показатели содержания глиального фибриллярного кислого белка были достоверно ниже на 25,0% по отношению к группе с медикаментозно-индуцированным поражением печени (p<0,05). Морфологический анализ установил снижение плотности нейронов у крыс с медикаментозно-индуцированным поражением печени по сравнению с интактным контролем. В то же время, удельное количество дегенеративно измененных нейронов по сравнению с интактным контролем в группе животных медикаментозно-индуцированное поражение печени увеличивалось в 8,57 раза. Численное количество дегенеративно измененных нейронов в группе, получавшей йогурт/лактулозу, составляло 55,87±4,23%, что значительно превышало показатели крыс интактного контроля, однако было на 19,4% (p<0,05) меньшим в отношении крыс с медикаментозно-индуцированным поражением печени. При этом астроциты характеризовались существенно более низким отёком цитоплазмы и адаптативно-компенсаторными изменениями в клетке.

Вывод: курсовое введение комбинации про/пребиотика уменьшает выраженность проявлений нейродегенерации, улучшает состояние астроглии в гиппокампе, а также снижает цитоплазматический уровень глиального кислого фибриллярного белка у животных с медикаментозно-индуцированными поражением печени.

Ключевые слова: пробиотик, лактулоза, медикаментозно-индуцированное поражение печени, гиппокамп, глиальный фибриллярный кислый белок.

UDC 615.331:616.345-008.8-085:615.065

The State of the Neuronal-Astrocytic Apparatus of the Hippocampus on the Background of Long-Term Administration of Isoniazid and Rifampicin under Conditions of Correction of the Gut Microflora

Kharchenko Yu. V., Myakushko V. A., Trushenko O. S., Yevtushenko T. V., Yevtushenko N. V., Derkach A. K., Kravchenko M. K.

Abstract. *The purpose of the study* was to determine the morphometric and ultrastructural features of neurons and glial cells, as well as the levels of glial fibrillar acid protein in the hippocampus of rats under long-term administration of isoniazid and rifampicin during experimental therapy with a combination of pro/prebiotics.

Materials and methods. The studies were conducted on three groups of white Wistar male rats with drug-induced hepatitis, reproduced by intragastric administration of isoniazid and rifampicin for 28 days. In the last 14 days of the intragastric experiment, rats of the research group were administered probiotic and prebiotic. The content of cytosolic glial fibrillar acid protein in the hippocampus was determined by competitive enzyme-linked immunosorbent assay. Semi-thin sections of CA1 sections of the rat hippocampus were analyzed using the Image J. analysis program. The ultrastructural characteristics were studied using a PEM-100-01 transmission electron microscope (Selmi, Ukraine).

Results and discussion. Long-term administration of isoniazid and rifampicin was associated with changes in the content of the cytosolic fraction of glial fibrillar acid protein obtained from the hippocampus. These changes were characterized by a tendency to increase the level of this protein by 17.8% (p=0.2) compared with intact animals. In contrast to the group of animals reproduced in the experiment drug-induced liver injury, in the experimental group, the level of glial fibrillar acid protein was significantly lower by 25.0% compared to the drug-induced liver injury group (p <0.05). Morphological analysis revealed a decrease in neuronal density in rats with drug-induced liver injury compared with intact control. At the same time, the specific number of degeneratively altered neurons in comparison with intact control in the group of drug-induced liver injury animals increased by 8.57 times. The number of degeneratively altered neurons in the group receiving yogurt / lactulose was 55.87 ± 4.23%, which was significantly higher than intact control rats, but was 19.4% (p <0.05) lower levels in rats with MIUP. Electron microscopic examination of rat hippocampal neuroglia was based on the study of changes in the astrocytic and oligodendroglial components. Changes in rat hippocampal neuroglia under experimental conditions were mainly related to the astrocytic link. Astrocytes were characterized by significantly lower cytoplasmic edema and adaptive-compensatory changes in the cell.

Conclusion. Course administration of pro/prebiotics reduces the severity of manifestations of neurodegeneration, improves the state of astroglia in the hippocampus, and reduces the cytoplasmic levels of glial acidic fibrillar protein in animals with drug-induced liver injury.

Keywords: probiotic, lactulose, drug-induced liver injury, hippocampus, glial fibrillar acid protein.

ORCID and contributionship:
Yuliia V. Kharchenko : 0000-0002-4136-3495 [A,B,C,F]
Volodymyr A. Myakushko : 0000-0002-3516-0106 [E]
Olexander S. Trushenko : 0000-0002-1719-1451 [D]
Tamara V. Yevtushenko : 0000-0003-2825-8137 [F]
Natalia V. Yevtushenko : 0000-0002-8416-4496 [F]
Alla K. Derkach : 0000-0003-3642-1141 [F]
Marina K. Kravchenko : 0000-0001-9008-0216 [E]

A – Work concept and design, B – Data collection and analysis,
C – Responsibility for statistical analysis, D – Writing the article,
E – Critical review, F – Final approval of the article

CORRESPONDING AUTHOR
Yuliia V. Kharchenko
Dnipro State Medical University,
Pharmacology Department
9, V.Vernadskogo St., Dnipro 49044, Ukraine
tel: +380675684194, e-mail: vincarose@gmail.com

The authors of this study confirm that the research and publication of the results were not associated with any conflicts regarding commercial or financial relations, relations with organizations and/or individuals who may have been related to the study, and interrelations of coauthors of the article.

Стаття надійшла 03.10.2021 р.
Рекомендована до друку на засіданні редакційної колегії після рецензування