DOI: 10.26693/jmbs06.06.245
УДК 616.432-091-092.9:613.63
Гринцова Н. Б., Романюк А. М.,
Тімакова О.О., Хрін Д. Р.

МОРФОФУНКЦІОНАЛЬНИЙ СТАН ГІПОФІЗА СТАТЕВОЗРІЛИХ ЩУРІВ ЗА УМОВИ РЕАДАПТАЦІЙНИХ ПЕРЕБУДОВ ДО ДОВГОТРИВАЛОГО ВПЛИВУ КОМПЛЕКСУ СОЛЕЙ ВАЖКИХ МЕТАЛІВ ТА КОРЕКЦІЇ L-ТОКОФЕРОЛОМ

Сумський державний університет, Медичний інститут, Україна

Метою роботи стало вивчення морфофункціональних перебудов структурних компонентів аденогіпофіза статевозрілих щурів-самців за умови 30-ти добового терміну реадаптації до довготривалого впливу солей важких металів (цинку, міді, заліза, марганцю, свинцю та хрому), поєднаного з корекцією L-токоферолом.

Матеріал та методи. Експеримент проведений на 24 білих статевозрілих щурах-самцях, що були розподілені на 1 контрольну та 1 експериментальну групу. Експериментальну групу склали щури, які на протязі 30 діб вживали звичайну питну воду після 90-то добового отримання до раціону води, насиченої комбінацією солей важких металів: цинку ($ZnSO_4 \cdot 7H_2O$) – 5 мг/л, міді ($CuSO_4 \cdot 5H_2O$) – 1 мг/л, заліза ($FeSO_4$) – 10 мг/л, марганцю ($MnSO_4 \cdot 5H_2O$) – 0,1 мг/л, свинцю ($Pb(NO_3)_2$) – 0,1 мг/л та хрому ($K_2Cr_2O_7$) – 0,1 мг/л та коректора L-токоферолу.

Результати. За умов 30-ти добового терміну реадаптації до дії комплексу солей важких металів, поєднаної з прийомом препарату-коректора L-токоферолу, у структурних компонентах гіпофіза розвивалися морфологічні перебудови, що носили неспецифічний поліморфній характер: спостерігалася компенсаторна гіпертрофія та підвищена васкуляризація гіпофіза, поліпшувався стан реологічних властивостей крові, збільшувалася кількість хромофілів та зменшувалася кількість хромофобів, зникали процеси кістоутворення, зменшувалося напруження зі сторони адаптивно-пристосувальних процесів у гландулоцитах аденогіпофіза, а саме їх секреторної активності, значно збільшувалася експресія рецепторів Hsp90α у цитоплазмі аденоцитів. До негативних перебудов відносились збільшене значення волокнистого компонента сполучної тканини міжтрабекулярних просторів, підвищена колагенізація стінки вен та капілярів, збереження стромального набряку, повнокров'я гемокапілярів, присутність незначної кількості аденоцитів з ознаками вакуолізації цитоплазми, балонної дистрофії.

Висновки. Комплексне дослідження структурних компонентів аденогіпофіза піддослідних тварин за умови 30-ти добового терміну реадаптації до довготривалих термінів споживання солей важких металів та корекції L-токоферолом, безумовно, вказують на низку адаптаційних та регенераторних морфофункціональних змін, що направлені на зменшення напруження адаптивних процесів зі сторони аденогіпофіза у відповідь на відміну дії стресорного фактору.

Ключові слова: гіпофіз, солі важких металів, реадаптація, L-токоферол.

Зв'язок роботи з науковими програмами, планами, темами. Робота виконана відповідно до плану наукових досліджень медичного інституту Сумського державного університету, і є складовою частиною науково-дослідної теми кафедри морфології «Морфофункціональні аспекти порушення гомеостазу організму», № держ. реєстрації 0118U006611 та планової наукової теми кафедри патологічної анатомії «Сучасні погляди на морфогенез загальнопатологічних процесів», № держ. реєстрації 0119U100887.

Вступ. Нейроендокринна система є регулятором процесів життєдіяльності організму, однак серед усіх систем організму підлягає першочерговій загрозі інтоксикації та дестабілізації, наслідки якої вкрай небезпечні для життєвих функцій [1]. Роль гіпофіза у регуляції функціональних порушень гормонального гомеостазу при різних патологічних станах надзвичайно важлива. Суттєве місце серед екзогенних чинників займають солі важких металів, які є особливо небезпечними з погляду на їх токсичність і розповсюдженість, як на території України, так і інших країн світу [2]. В окремих північних регіонах України відмічається підвищене накопичення в ґрунті та питній воді солей важких металів, що негативно впливають на здоров'я населення та стають фактором ризику розвитку багатьох захворювань [3]. Відомо, що гіпофіз та наднирники являються морфологічним субстратом стрес-реалізуючих систем організму, що забезпечують розвиток компенсаторно-пристосувальних процесів у відповідь на дію екстремальних чинників [4]. Важкі метали призводять до розладу

антиоксидантного захисту та викликають посилення вільнорадикального окиснення (ВРО). Продукти ВРО ушкоджують білки, тіолові сполуки, нуклеотидфосфати, змінюють ступінь гліколізу, ушкоджують ядерну ДНК [5]. Питання пошуку компенсаторних резервів організму й активізації його природних захисних сил в умовах критичної екологічної ситуації навколишнього середовища є актуальною проблемою сьогодення. На сьогоднішній час добре відомі роботи що до використання фармакологічних засобів для корекції впливу хімічних засобів та порушення водно-сольового обміну на гіпофіз піддослідних тварин. Так, вивчено протекторну дію метиленової сині для корекції впливу нітратів на проміжну частку гіпофіза [6], препарату «Тівортін» для корекції впливу гіпергідратаційних порушень на аденогіпофіз щурів у віковому аспекті [7] та інш. Але, вивченню протекторної дії L-токоферолу для корекції впливу солей важких металів на гіпофіз статевозрілих щурів присвячені поодинокі роботи [4]. Вибір в даній роботі препарата-коректора обумовлений тим, що однією з патогенетичних ланок дії солей важких металів на організм є посилення процесів перекісного окиснення ліпідів, а L-токоферол є найбільш потужним природним антиоксидантом [4, 8]. Актуальність проблеми спонукало авторів до вивчення цієї важливої проблеми екологічної морфології.

Метою дослідження стало вивчення морфофункціональних перебудов структурних компонентів аденогіпофіза статевозрілих щурів-самців за умови 30-ти добового терміну реадаптації до довготривалого впливу солей важких металів (цинку, міді, заліза, марганцю, свинцю та хрому), поєднаного з корекцією L-токоферолом.

Матеріал та методи дослідження. Експеримент проведений на 24 білих статевозрілих щурах-самцях масою 250-300г, віком 7-8 місяців, що були розподілені на 2 групи (контрольну та експериментальну). Щури обох груп утримувалися у звичайних умовах віварію, на стандартному питному та харчовому раціоні. Експериментальну групу склали щури, які на протязі 30 діб вживали звичайну питну воду після 90-то добового отримання до раціону води, насиченої комбінацією солей важких металів: цинку ($ZnSO4 \cdot 7H2O$) – 5 мг/л, міді ($CuSO4 \cdot 5H2O$) – 1 мг/л, заліза ($FeSO4$) – 10 мг/л, марганцю ($MnSO4 \cdot 5H2O$) – 0,1 мг/л, свинцю ($Pb(NO3)2$) – 0,1 мг/л та хрому ($K2Cr2O7$) – 0,1 мг/л та коректора L-токоферолу. З метою корекції впливу негативної дії суміші солей важких металів у підвищених концентраціях використовували синтетичний препарат з діючою речовиною альфатокоферолу ацетат (вітамін Е) у вигляді 10% (100 мг/мл) масляного розчину (20 мл в флаконі). Згідно рекомендацій виробника добова середня доза для дорослої людини становить 100 мг. Для розрахунку дози для лабораторного щура [9] дозу вітаміну Е розраховували з врахуванням видової приналежності за формулою: Доза для щура (на 1 кг маси) = r×доза для людини / (R×70). Де r – коефіцієнт видової приналежності для щура (r = 3,62), R – коефіцієнт видової приналежності для людини (R = 0,57). Так як середня терапевтична доза препарату для людини середньою масою 70 кг складає 100 мг/кг, то кількість вітаміну Е для щурів буде наступною: Доза для щура =3,62×100мг/(0,57×70кг)=9,1мг/кг. Така кількість препарату для щура відповідної маси становить 2,0 мг /1 раз на добу (відповідно 1 крапля препарату з очної піпетки, як додаток до звичайної питної води). Групи піддослідних тварин виводили з експерименту шляхом декапітації під тіопенталовим наркозом на 120-ту добу від початку досліду. З черепної коробки щурів вилучали гіпофіз згідно розробленої авторами оригінальної методики [10].

Утримання тварин та експерименти проводилися відповідно до положень «Європейської конвенції про захист хребетних тварин, які використовуються для експериментів та інших наукових цілей» (Страсбург, 2005), Закону України «Про захист тварин від жорстокого поводження» (2006, ст. 26), «Загальних етичних принципів експериментів на тваринах», ухвалених П`ятим національним конгресом з біоетики (Київ, 2013).

Для вивчення морфологічних, морфометричних та імуногістохімічних перебудов у аденогіпофізі застосовували загальноприйняті методики мікроанатомічного (гістологічного) методу дослідження. Зрізи фарбували гематоксилін-еозином та за Масоном-Голднером. Загальний морфологічний та морфометричний аналіз проводили за допомогою світлооптичного мікроскопа «Zeiss Primo Star», з об'єктивами х10, х20, х40, бінокулярами 7, 10. Фотодокументування отриманих результатів проводили цифровою відеокамерою «Axiocam ERC 5S Zeiss».

Визначення експресії маркера проліферації Кі-67 та маркера білка теплового шоку 90 (Hsp90α) проводили на депарафінованих зрізах товщиною 4–5 мкм згідно рекомендацій виробника. Демаскування антигенів проходило у водяній бані «ВБ-4» при температурі 97-98^{0}С. Реакція антиген-антитіло була візуалізована з використанням системи детекції «UltraVision Quanto Detection System HRP DAB Chromogen» («Thermo scientific», США), яка включала блокування ендогенної активності пероксидази перекиснем водню, блокування неспецифічного фонового забарвлення з використанням «Ultra V block», посилення реакції «Primary Antibody Amplifier Quanto» та кінцева візуалізація діамінобензидином (ДАБ) з дозабарвленням ядер

гематоксиліном Маєра [11]. Для імуногістохімічної реакції використовували панель антитіл («Thermo scientific», США): кролячі моноклональні антитіла (клон SP6) з титром 1:100 та кролячі поліклональні антитіла до білка Hsp90α з титром 1:200 згідно рекомендацій виробника. Оцінку експресії маркера проліферації Кі-67 проводили по кількості забарвлених ядер. Результат виражався у відсотках і оцінювався за прийнятою шкалою: 1) негативна реакція (-), 2) 0-20% - слабкий рівень експресії (+), 3) 21-50% - помірний рівень експресії (++), 4) 51-100% - значний рівень експресії (+++) [12].

Оцінку експресії маркера Hsp90α проводили по кількості забарвлених ядер та цитоплазми клітин залози. Результат виражався у відсотках і оцінювався за прийнятою шкалою у випадку позитивної реакції: слабопозитивна (1 бал), помірнопозитивна (2 бали) та сильнопозитивна (3 бали) реакція, враховуючи кількість клітин та інтенсивність їх забарвлення [12]. Обробка цифрових результатів виконувалася прикладними статистичними методами за допомогою текстового редактора Microsoft Word Excell 2010 з додатком AtteStat 12.0.5. Достовірність розходження експериментальних і контрольних даних морфометричних показників оцінювали з використанням критерію Стьюдента, достатньою вважали ймовірність похибки менше 5% (p≤0,05).

Результати дослідження. 30-ти добовий термін реадаптації до 90-то добового надходження до організму піддослідних тварин солей важких металів, поєднаного з прийомом L-токоферолу, виявив декотре зменшення виразності низки негативних морфологічних явищ, що були присутні у аденогіпофізі тварин 90-то добового терміну досліду [13]. Так, виразність волокнистого компонента сполучної тканини залози була помірною у порівнянні з показниками контрольних тварин. Товщина капсули гіпофіза була менша за показники контрольних тварин на 50,3% (P<0,05, t=3,86) (**табл. 1**).

Таблиця 1 – Результати органометрії гіпофіза експериментальних тварин за умови 30-ти добового терміну реадаптації до довготривалого впливу солей важких металів та корекції L-токоферолом (X±Sx).

Показник	Серії	
	щури контрольної групи, n=6	щури експериментальної групи, n=6
Довжина гіпофіза, мм	7,92±0,83	10,34±1,02
Ширина гіпофіза, мм	4,26±0,19	6,67±0,74***
Товщина капсули, мкм	3,52±0,27	1,75±0,37**

Примітки: різниця між показниками контролю і експерименту: * ≤ 0,05; ** p ≤ 0,01; *** p≤0,001.

Однак, при забарвленні препаратів трихромом за Масоном–Голднером у паренхімі залози спостерігалася збільшена колагенізація стінки вен, капілярів та більша виразність сполучнотканинного компонента міжтрабекулярних просторів. Зберігався стромальний набряк, повнокров'я гемокапілярів, хоча ступінь виразності цих морфологічних перебудов дещо зменшувалася у порівнянні з показниками тварин попереднього терміну експерименту [13]. Так, площа просвіту судин зменшувалася на 47,3% (P<0,001, t=13,0) відносно показників контрольних тварин (**табл. 2**). Крім того, поліпшувався і стан реологічних властивостей крові, однак, на декотрих ділянках у просвіті крупних судин ще зберігалося сладжування еритроцитів до інтіми та незначне просякання клітин крові у позасудинний простір з формуванням діапедезних

Таблиця 2 – Результати морфометричного дослідження аденогіпофіза статевозрілих щурів за умови 30-ти добового терміну реадаптації до довготривалого впливу солей важких металів та корекції L-токоферолом (X±Sx)

Показник	Групи лабораторних тварин	
	щури контрольної групи, n=6	щури експериментальної групи, n=6
Великий діаметр тіл аденоцитів, мкм	4,04±0,31	4,51±0,44
Малий діаметр тіл аденоцитів, мкм	2,72±0,1	2,5±0,2
Площа перетину тіл аденоцитів, мкм^2	89,9±7,13	70,25±3,96*
Великий діаметр ядер аденоцитів, мкм	2,42 ±0,15	2,18±0,13
Малий діаметр ядер аденоцитів, мкм	1,52±0,15	1,49±0,06
Площа перетину ядер аденоцитів, мкм^2	33,07±1,87	33,52±2,09
Площа цитоплазми аденоцитів, мкм^2	56,83±0,13	36,73±1,27***
Ядерно-цитоплазматичне співвідношення	1:0,5±0,08	1:0,91±1,06**
Оптична щільність ядра, у.о.	77,47±5,03	128,94±6,81***
Оптична щільність цитоплазми, у.о.	106,19±4,98	147,27±5,6***
Середній діаметр каріона (СДК)	1,92±0,42	1,8±0,61
Площа судин, мкм^2	215,83±5,96	113,64±5,12***

Примітки: різниця між показниками контролю і експерименту: * ≤ 0,05; ** p ≤ 0,01; *** p≤0,001.

крововиливів невеликих розмірів. Збільшувалася площа васкуляризації залози **(рис. 1).**

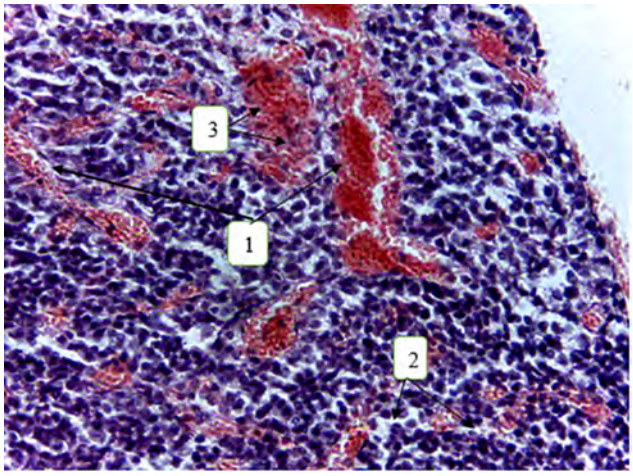

Рис. 1 – Морфологічні перебудови структурних компонентів гіпофіза за умови 30-ти добової реадаптації до 90-ти добового впливу солей важких металів та корекції L-токоферолом: 1 – венозне та капілярне повнокров'я; 2 – набряк сполучнотканинних трабекул; 3 – діапедезний крововилив. Забарвлення гематоксилін-еозином. Збільшення ×400

Як і у тварин попереднього терміну досліду спостерігалася гіпертрофія залози. Так, довжина та ширина гіпофіза збільшувалися, відповідно, на 30,5% (P >0,05) та на 56,6% (P<0,001, t=8,08) у порівнянні з показниками контрольних тварин (**табл. 1**). При дослідженні паренхіми залози фарбуванням за Масоном–Голднером звертали на себе увагу позитивні морфологічні перебудови зі сторони клітинного складу аденогіпофіза та секреторної активності гландулоцитів. Так, на 30-ту добу реадаптивних змін у складі епітеліальних трабекул експериментальних тварин обох статей спостерігалося збільшення кількості хромофілів та зменшення кількості хромофобів у порівнянні з показниками тварин попереднього терміну досліду [13]. Поліпшувався стан секреторної активності хромофілів, що виявлялося у збільшенні ступеня інтенсивності фарбування клітин (**рис. 2**). На окремих периферійних ділянках залози виявлялися аденоцити з ознаками вакуолізації цитоплазми, що розташовувалися у групах значних розмірів.

Морфологія клітин аденогіпофіза вказувала на декотре зменшення напруження зі сторони секреторної активності гландулоцитів. У периферійних ділянках, субкапсулярно розташовувалися групи аденоцити з ознаками вакуолізації цитоплазми, балонної дистрофії. Ядра таких клітин часто були просвітленими, з маргінацією хроматина. Практично всі ядра клітин такого типу мали гіперхромне, гіпертрофоване ядерце, що добре контурувалося на фоні просвітленої каріоплазми. Але процесів кістоутворення у паренхімі не спостерігалося.

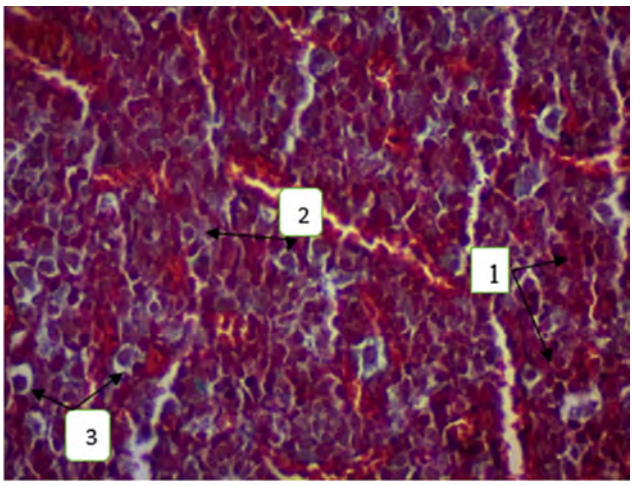

Рис. 2 – Клітинний склад аденогіпофіза експериментальних щурів за умови 30-ти добового терміну реадаптації до 90-ти добового впливу солей важких металів та корекції L-токоферолом: 1 – хромофільні ацидофіли; 2 – базофіли; 3 – хромофоби. Забарвлення: за Масоном-Голднером. Збільшення х400

Переважна кількість клітин паренхіми мала нормота гіперхромну цитоплазму та гіперхромні овальні та округлі ядра, але кількість гетерохроматину у них зменшувалася, про що свідчать показники їх оптичної щільності. Невеликий відсоток ядер клітин мали ознаки пікнозу та часткового лізису. Морфологічні ознаки клітин підтверджувалися їх морфометричними показниками. Лінійні показники ядер аденоцитів зменшувалися відносно показників контрольних тварин. Так, на 9,9% (P>0,05) зменшувався показник великого діаметра ядер клітин, а на 2% (P>0,05) - показник їх малого діаметра стосовно показників контрольних тварин. Показник великого діаметра тіл клітин збільшувався на 11,6% (P>0,05), а малого діаметра тіл клітин зменшувався на 8,1% (P>0,05) стосовно показників контрольних тварин. Показники площі перетину тіл аденоцитів зменшувалися на 21,8% (P<0,05, t=2,41), а показники площі перетину цитоплазми аденоцитів - на 35,4% (P<0,001, t=15,74) відносно показників контрольних тварин. Площа ядра збільшувалася відносно показників контрольних тварин на 1,4% (P>0,05), а середній діаметр каріона, навпаки, зменшувався відносно показників контрольних тварин на 6,2% (P>0,05). Загальні показники ядерно-цитоплазматичного співвідношення у клітинах складали 1:0,91 та збільшувалися стосовно показників контрольних тварин на 82% (P<0,01, t=4,1). Оптична щільність ядер аденоцитів збільшувалася на 66,4% (P<0,001, t=6,08), а оптична щільність цитоплазми аденоцитів - на 38,7% (P<0,001, t=5,48) у порівнянні з показниками контрольних тварин (**табл. 2**). Результати імуногістохімічного дослідження маркера проліферативної активності Кі-67 у аденогіпофізі тварин 30-ти

добового терміну реадаптації виявили слабко-позитивну експресію до цього маркера у 7-9% ядер аденоцитів, що перевищувало показники тварин попереднього терміну експерименту [13]. Інтенсивність забарвлення ядер фібробластів оцінювалася як помірна (++) (**рис. 3**). На цьому терміні реадаптації спостерігалося значне збільшення експресії рецепторів Hsp90α у цитоплазмі аденоцитів гіпофіза у порівнянні з тваринами попереднього терміну експерименту. Спостерігалася дифузна виразно-позитивна реакція цитоплазматичного типу що до експресії Hsp90α у цитоплазмі 87-90% клітин (**рис. 4**).

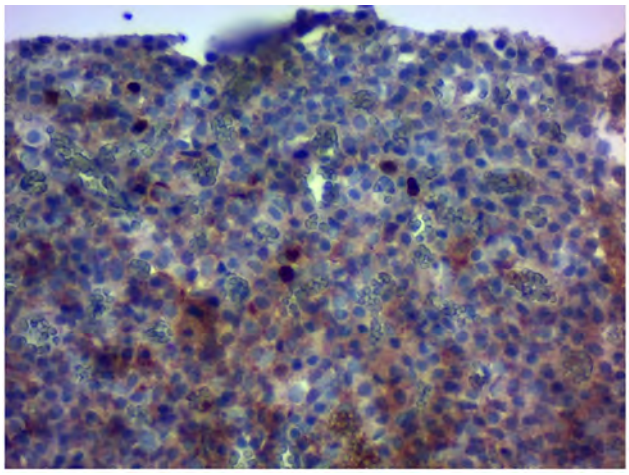

Рис. 3 – Експресія Кі-67 у ядрах аденоцитів аденогіпофіза тварин за умови 30-ти добового терміну реадаптації до 90-ти добового впливу солей важких металів та вживання препарату-коректора а-токоферолу. Збільшення × 400

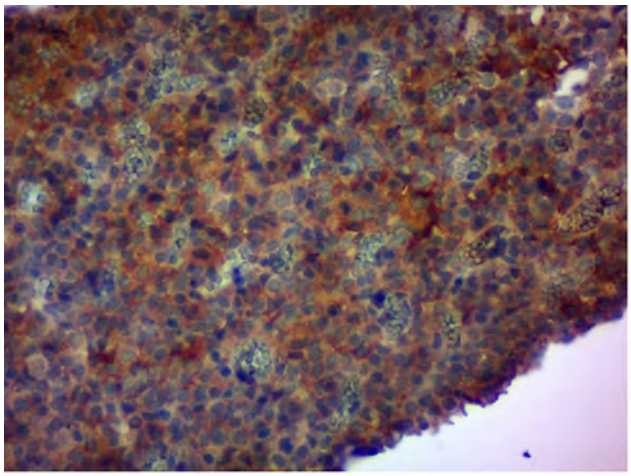

Рис. 4 – Експресія Hsp90α у цитоплазмі аденоцитів аденогіпофіза експериментальних тварин за умови 30-ти добового терміну реадаптації до 90-ти добового впливу солей важких металів та вживання препарату-коректора а-токоферолу: 1 – виразно-позитивна експресія Hsp90α у цитоплазмі аденоцитів. Імуногістохімічне дослідження експресії Hsp90α. Збільшення ×400

Обговорення отриманих результатів. За умови 30-ти добового терміну реадаптації до дії комплексу солей важких металів, поєднаної з прийомом препарату-коректора L-токоферолу, у структурних компонентах гіпофіза розвивалися морфологічні перебудови, що носили неспецифічний поліморфній характер. Відновлення гістоструктури залози свідчило про розвиток у органі адаптаційних та регенераторних процесів, направлених на нівелювання стрес-реакції та низки гіпоксичних явищ, спричинених попереднім впливом солей важких металів [14]. До позитивних структурних морфологічних перебудов можливо віднести декотре зменшення виразності низки негативних морфологічних явищ, що були присутні у аденогіпофізі тварин 90-то добового терміну надходження до організму солей важких металів та корекції L-токоферолом. Як і у тварин попереднього терміну експерименту, спостерігалася компенсаторна гіпертрофія та підвищена васкуляризація залози. У результаті виразного набряку та повнокров'я виявлялася гіпертрофія органу, що корелює з дослідженнями інших авторів [15]. Поліпшувався стан реологічних властивостей крові, однак, ще зберігалися окремі фігури сладжування та збільшеного просякання судинної стінки з формуванням діапедезних крововиливів невеликих розмірів. Крім того, виявлялися позитивні морфологічні перебудови і зі сторони клітинного складу аденогіпофіза та секреторної активності гландулоцитів: виявлялося збільшення кількості хромофілів та зменшення кількості хромофобів у порівнянні з показниками тварин 90-то добового терміну вживання солей важких металів та L-токоферолу. Поліпшувався стан секреторної активності хромофілів, що виявлялося у збільшенні ступеня інтенсивності фарбування клітин та збільшення у препаратах кількості клітин з ядрами, що мали ядерця. Процесів кістоутворення у паренхімі не спостерігалося. Морфологія клітин аденогіпофіза вказувала на декотре зменшення напруження зі сторони секреторної активності гландулоцитів у порівнянні з показниками тварин 90-то добового терміну вживання солей важких металів та L-токоферолу. На це вказували морфометричні показники аденоцитів, більшість з яких або зменшувалася, або наближалася до показників контрольних тварин. Показник функціональної активності залози - середній діаметр каріона (СДК) зменшувався відносно показників контрольних тварин на 6,2% (P>0,05), що також можливо вважати показником зменшення напруження зі сторони адаптивно-пристосувальних процесів у гландулоцитах аденогіпофіза, а саме їх секреторної активності [16]. Згідно результатів імуногістохімічних досліджень, виявлялося незначне збільшення проліферативної активності

аденоцитів та значне збільшення експресії рецепторів Hsp90α у цитоплазмі аденоцитів у порівнянні з тваринами 90-то добового терміну вживання солей важких металів та L-токоферолу.

Але, не зважаючи на позитивні перебудови, необхідно відмітити і негативні зрушення, а саме: збільшення значення волокнистого компонента сполучної тканини міжтрабекулярних просторів, збільшену колагенізацію стінки вен та капілярів, що свідчило про розвиток альтернативних змін внаслідок гіпоксії органу [7]. Гіпоксичні явища, що супроводжували розлади у судинному руслі, викликали збільшення проліферативної активності фібробластів строми та продукцію ними волокнистого сполучнотканинного компоненту [17]. Зберігався стромальний набряк, повнокров'я гемокапілярів, хоча ступінь виразності цих морфологічних перебудов дещо зменшувалася у порівнянні з показниками тварин з 90-то добовим терміном споживання солей важких металів та корекції L-токоферолу. У периферійних ділянках аденогіпофіза, субкапсулярно, ще виявлялися групи аденоцитів з ознаками вакуолізації цитоплазми, балонної дистрофії. Невеликий відсоток ядер клітин мали ознаки пікнозу та часткового лізису.

Висновки. Комплексне дослідження структурних компонентів аденогіпофіза піддослідних тварин за умови 30-ти добового терміну реадаптації до довготривалих термінів споживання солей важких металів та корекції L-токоферолом, безумовно, вказують на низку адаптаційних та регенераторних морфофункціональних змін, що направлені на зменшення напруження адаптивних процесів зі сторони аденогіпофіза у відповідь на відміну дії стресорного фактору. Наведена позитивна динаміка розвитку адаптивних процесів у аденогіпофізі дає змогу припустити, що в подальшому, збільшення термінів реадаптації може позитивно вплинути на досягнення гомеостазу у органі та призведе до повної або часткової компенсації дії пошкоджуючого агента на організм піддослідних тварин.

Перспективи подальших досліджень базуються на проведенні досліджень адаптивних перебудов у аденогіпофізі експериментальних тварин за умови збільшення термінів реадаптації.

References

1. Chumachenko OYu. Strukturno-funktsionalni zminy promizhnoyi chastky gipofiza u vikovomu aspekti [Structural and functional changes of the intermediate pituitary gland in the age aspect]. *Visnyk problem biologiyi i medytsyny*. 2011; 2(88): 216-219. [Ukrainian]
2. Romanyuk AM, Hryntsova NB, Karpenko LI, Kiptenko LI, Ustyansky OO, Dunaeva MM. The long-term effect of the complex of heavy metal salts on the morpho functional changes in the structural components of the intermediate lobe of the mature rat's pituitary gland-the female. *Problems of Endocrine Pathology*. 2019; 2: 98–103. doi: 10.21856/j-PEP.2019.2.14
3. *Dopovid pro stan navkolishnogo prirodnogo seredovishcha v Sumskiy oblasti u 2000 rotsi* [Report on the state of the environment in Sumy region in 2000]. Sumi: Vidavnitstvo "Dzherelo"; 2001. 178 s. [Ukrainian]
4. Rogozina OV, Ozerova NYu, Kashirina NK. Morfologiya adenogipofiza i nadpochechnikov pri svintsovoy intoksikatsii i ee korrektsii [Morphology of the adenohypophysis and adrenal glands in lead intoxication and its correction]. *Svit meditsini ta biologiyi*. 2009; 3: 136-140. [Ukrainian]
5. Tsudzevich BO, Kalinin IV, Petruk NA. Antioksidantna sistema v tkaninakh shchuriv za umov intoksikatsiyi vazhkimi metalami [Antioxidant system in rat tissues under conditions of heavy metal intoxication]. *Suchasni problemi toksikologiyi.* 2012; 2: 36-39. [Ukrainian]
6. Chumachenko OYu. Morfofunktsionalni zminy promizhnoyi chastky gipofiza za umov tryvalogo vplyvu metylenovoyi syni [Morphofunctional changes of the intermediate pituitary gland under conditions of prolonged exposure to methylene blue]. *Visnyk problem biologiyi i medytsyny*. 2013; 2(103): 293-297. [Ukrainian]
7. Korniykova IP. *Morfofunktsionalni peretvorennya gipofiza pid vplivom gipergidratatsiynikh porushen vodno-solovogo obminu organizmu* [Morphofunctional transformations of the pituitary gland under the influence of hyperhydration disorders of water-salt metabolism]. Abstr. PhDr. (Med.). Lugansk; 2012. 19 s. [Ukrainian]
8. Azzi A., Breyer I., Feher M. Specific cellular responses to alpha- tocopherol. *J. Nutr*. 2000; 130(7): 1649-1652. PMid: 10867030. doi: 10.1093/jn/130.7.1649
9. Rybolovlev YuR, Rybolovlev RS. Dozirovanie veshchestv dlya mlekopitayushchikh po konstantam biologicheskoy aktivnosti [Dosing of substances for mammals according to the constants of biological activity]. *Doklady AN SSSR*. 1979; 6: 1513-16. [Russian]
10. Hryntsova NB, Romanyuk AM. Originalniy sposib viluchennya ta fiksatsiyi gipofiza statevozrilikh shchuriv dlya prigotuvannya yakisnikh postiynikh gistologichnikh preparative [An original method of extraction and fixation of the pituitary gland of adult rats for the preparation of high-quality permanent histological preparations]. *Ukr Zh Med Biol Sport*. 2021; 1(29): 303-310. [Ukrainian]. doi: 10.26693/jmbs06.01.303
11. Lyndin MS. *Morfoghenez infiljtratyvnogho protokovogho raku molochnoji zalozy v umovakh zabrudnennja dovkillja soljamy vazhkykh metaliv* [Morphogenesis of infiltrative ductal breast cancer under conditions of environmental pollution by heavy metal salts]. Abstr. PhDr. (Med.). Sumy; 2015. 19 s. [Ukrainian]

12. Lucyk SO, Jashhenko AM. Imunoghistokhimichne doslidzhennja nadnyrkovykh zaloz nashhadkiv shhuriv, shho rozvyvalysj v umovakh eksperymentaljnogho hipo- ta hipertyreozu materynsjkogho orghanizmu [Immunohistochemical study of the adrenal glands of the offspring of rats that developed under conditions of experimental hypo- and hyperthyroidism of the maternal organism]. *Svit medycyny ta biologhiji*. 2018; 4(66):175-180. [Ukrainian]
13. Hryntsova NB, Romanyuk AM. Dovgotryvalyy vplyv zabrudnyuvachiv vodnogo seredovyshcha (vazhkykh metaliv) na morfofunktsionalnyy stan gipofiza statevozrilykh shchuriv [Long-term effect of aquatic pollutants (heavy metals) on the morphofunctional state of the pituitary gland of adult rats]. *Ukr Zh Med Biol Sport*. 2021; 4(32): 172-178. [Ukrainian]. doi: 10.26693/jmbs06.04.172
14. Serov VV, Yarygin NE, Paukov VS. *Patologicheskaya anatomiya (atlas)* [Pathological anatomy (atlas)] M: Meditsina; 1986. 367 s. [Russian]
15. Redka OG. Morfofunktsionalni zmini v sistemi adenogipofiz-shchitopodibna zaloza za umov trivalogo vplivu pestitsidnoyi intoksikatsiyi [Morphofunctional changes in the adenohypophysis-thyroid system under conditions of prolonged exposure to pesticide intoxication]. *Naukovi pratsi V Natsionalnogo Kongresu gerontologiv i gerontologiyi AMN Ukrayini*. 2010. s. 152. [Ukrainian]
16. Volkov VP. Novyy podkhod k otsenke morfofunktsionalnogo sostoyaniya endokrinnykh zhelyoz [A new approach to assessing the morphofunctional state of the endocrine glands]. Universum: Meditsina i farmakologiya: elektron nauch zhurn. 2014; 9(10). [Russian]. Available from: http://7universum.com/en/med/archive/item/1589
17. Sukhovey YuG, Kostolomova EG, Unger IG, Akuneeva TV, Aptekar IA. Model vliyaniya gipoksii na kletochnuyu sostavlyayushchuyu i sintez komponentov vnekletochnogo matriksa v kulture fibroblastov [Model of the effect of hypoxia on the cellular component and synthesis of extracellular matrix components in fibroblast culture]. *Ros Immunol Zh*. 2019; 22(2-2): 939- 941. [Russian]

УДК 616.432-091-092.9:613.63

МОРФОФУНКЦИОНАЛЬНОЕ СОСТОЯНИЕ ГИПОФИЗА ПОЛОВОЗРЕЛЫХ КРЫС ПРИ УСЛОВИИ РЕАДАПТАЦИОННЫХ ПЕРЕСТРОЕК К ДЛИТЕЛЬНОМУ ВЛИЯНИЮ КОМПЛЕКСА СОЛЕЙ ТЯЖЕЛЫХ МЕТАЛЛОВ И КОРРЕКЦИИ L-ТОКОФЕРОЛОМ

Гринцова Н. Б., Романюк А. М., Тимакова Е. А., Хрин Д. Р.

Резюме. *Целью работы* стало изучение морфофункциональных перестроек структурных компонентов аденогипофиза половозрелых крыс-самцов при условии 30-ти суточного срока реадаптации к длительному влиянию солей тяжелых металлов (цинка, меди, железа, марганца, свинца, хрома), сочетанного с приемом препарата-корректора.

Материал и методы. Эксперимент проведен на 24 белых половозрелых крысах-самцах, которые были распределены на 1 контрольную и 1 экспериментальную группу. Экспериментальную группу составили крысы, которые в течение 30 суток употребляли обычную питьевую воду после 90 суточного получения в рацион воды, насыщенной комбинацией солей тяжелых металлов: цинка ($ZnSO4 \cdot 7H2O$) – 5 мг/л, меди ($CuSO4 \cdot 5H2O$) мг/л, железа ($FeSO4$) – 10 мг/л, марганца ($MnSO4 \cdot 5H2O$) – 0,1 мг/л, свинца ($Pb(NO3)2$) – 0,1 мг/л и хрома ($K2Cr2O7$) – 0 ,1 мг/л и корректора L-токоферола.

Результаты. При 30-ти суточном сроке реадаптации к действию комплекса солей тяжелых металлов, сочетанной с приемом препарата-корректора L-токоферола, в структурных компонентах гипофиза развивались морфологические перестройки, носившие неспецифический полиморфный характер: наблюдалась компенсаторная гипертрофия и повышенная васкуляризация гипофиза, улучшалось состояние реологических свойств крови, увеличивалось количество хромофилов и уменьшалось количество хромофобов, исчезали процессы кистообразования, уменьшалось напряжение со стороны адаптивно-приспособительных процессов в гландулоцитах аденогипофиза, а именно их секреторной активности, значительно увеличивалась экспрессия рецепторов Hsp90α в цитоплазме аденоцитов. К отрицательным перестройкам относились увеличенное значение волокнистого компонента соединительной ткани межтрабекулярных пространств, повышенная коллагенизация стенки вен и капилляров, сохранение стромального отека, полнокровие гемокапилляров, наличие незначительного количества аденоцитов с признаками вакуолизации цитоплазмы, балонной дистрофии.

Выводы. Комплексное исследование структурных компонентов аденогипофиза экспериментальных животных при условии 30-ти суточного срока реадаптации к длительным срокам потребления солей тяжелых металлов и коррекции L-токоферолом, безусловно, указывают на ряд адаптационных и регенераторных морфофункциональных изменений, направленных на уменьшение напряжения адаптивных процессов со стороны аденогипофиза в ответ на отмену действия стрессорного фактора.

Ключевые слова: гипофиз, соли тяжелых металлов, реадаптация, L-токоферол.

UDC 616.432-091-092.9: 613.63

Morphofunctional State of the Mature Rats Pituitary Gland under Readaptation Conditions to the Long Influence of Heavy Metal Salts Complex and Correction with L-Tocopherol

Hryntsova N. B., Romanyuk A. M., Tymakova O. O., Khrin D. R.

Abstract. *The purpose of the study* was to study the morphofunctional rearrangements of the structural components of the adenohypophysis of sexually mature male rats under the condition of a 30-day period of readaptation to the long-term influence of salts of heavy metals (zinc, copper, iron, manganese, lead and chromium) and taking a corrector drug.

Materials and methods. The experiment was carried out on 24 white sexually mature male rats, which were divided into 1 control and 1 experimental group. The experimental group consisted of rats that consumed ordinary drinking water for 30 days after 90 days of receiving water saturated with a combination of heavy metal salts: zinc (ZnSO4 7H2O) – 5 mg / l, copper (CuSO4 5H2O) mg / l, iron (FeSO4) – 10 mg / l, manganese (MnSO4 5H2O) – 0.1 mg / l, lead (Pb (NO3) 2) – 0.1 mg / l and chromium (K2Cr2O7) – 0.1 mg / l and L-tocopherol corrector.

Results and discussion. With a 30-day period of readaptation to the action of a complex of salts of heavy metals, combined with the intake of a corrector drug L-tocopherol, morphological rearrangements of a nonspecific polymorphic nature developed in the structural components of the pituitary gland: compensatory hypertrophy and increased vascularization of the pituitary gland were observed, the state of rheological properties of the blood improved, the number of chromophiles increased and the number of chromophobes decreased, the processes of cyst formation disappeared, the stress from the adaptive processes in the glandulocytes of the adenohypophysis decreased, namely their secretory activity, the expression of Hsp90α receptors in the cytoplasm of adenocytes significantly increased. Negative rearrangements include an increased value of the fibrous component of the connective tissue of the intertrabecular spaces, increased collagenization of the wall of veins and capillaries, preservation of stromal edema, plethora of hemocapillaries, the presence of a small number of adenocytes with signs of vacuolization of the cytoplasm, balloon dystrophy.

Conclusion. A comprehensive study of the structural components of the adenohypophysis of the test animals under the condition of a 30-day period of readaptation to long periods of consumption of heavy metal salts and correction with L-tocopherol certainly indicate a number of adaptive and regenerative morphofunctional changes aimed at reducing the stress of adaptive processes on the part of the adenohypophysis in response to cancel the action of the stress factor.

Keywords: pituitary gland, heavy metal salts, readaptation, L-tocopherol.

ORCID and contributionship:
Nataliia B. Hryntsova : 0000-0002-6713-7533 [D,F,C]
Anatoly N. Romanyuk : 0000-0003-2560-1382 [A,B,E]
Olena A. Tymakova : 0000-0001-7044-6276 [F]

A – Work concept and design, B – Data collection and analysis,
C – Responsibility for statistical analysis, D – Writing the article,
E – Critical review, F – Final approval of the article

CORRESPONDING AUTHOR
Nataliia B. Hryntsova
Sumy State University, Medical Institute,
Department of Morphology
33, Sanatorium St., Sumy 40018, Ukraine
tel: +380953928837, e-mail: natalia.gryntsova@gmail.com

The authors of this study confirm that the research and publication of the results were not associated with any conflicts regarding commercial or financial relations, relations with organizations and/or individuals who may have been related to the study, and interrelations of coauthors of the article.

Стаття надійшла 30.10.2021 р.
Рекомендована до друку на засіданні редакційної колегії після рецензування