DOI: 10.26693/jmbs06.06.057
УДК 616.832-004-036.001.57-092.9

Нефьодов О. О., М'ясоєд Ю. П., Соломенко М. В., Великородна-Танасійчук О. В., Баклунов В. В., Адегова Л. Я., Чиркін В. І., Демиденко Ю. В.

ЕФЕКТИВНІСТЬ МОДЕЛЮВАННЯ ЕКСПЕРИМЕНТАЛЬНОГО АЛЕРГІЧНОГО ЕНЦЕФАЛОМІЄЛІТУ ЯК ЕКСПЕРИМЕНТАЛЬНОЇ МОДЕЛІ РОЗСІЯНОГО СКЛЕРОЗУ

Дніпровський медичний інститут традиційної і нетрадиційної медицини, Дніпро, Україна

Мета полягала у найбільш адекватному моделюванні розсіяного склерозу у вигляді аутоімунного алергічного енцефаломієліту задля подальшого використання у дослідженні експериментальних еквівалентів нейродегенеративних станів.

Матеріал та методи. В статті висвітлюються результати формування експериментального алергічного енцефаломієліту, для індукції якого використовували гомогенати гомологічного головного мозку, які за енцефалітогенністю займають перше місце серед інших препаратів (гомогенати гомологічного, гетерогенного головного і спинного мозку). У сполучну тканину основи хвоста тварини вводили енцефалітогенну суміш з розрахунку 0,1 мл на 100 г маси тіла.

Результати. За отриманими експериментальними даними стан тварин показав, що щури експериментальної групи втрачали масу тіла, мали низку патологічних неврологічних симптомів, які виявлялися в середньому з 10-12 діб. Збільшення симптоматики тривало в середньому протягом 7 днів та мало стійкий характер. Експериментальні тварини мали парези, прояви атаксії, порушення ходьби і нетримання сечі і калу, млявість, що відповідало 1-2 ступеням шкали оцінювання у 13 тварин. У 7 щурів були виражені парези задніх кінцівок, втрата тонусу хвоста (3 ступінь оцінювання). Більша частина щурів мали одужання спонтанно протягом 6-8 днів після початку клінічних проявів (на 18-20 день після імунізації). Згідно до вимог експерименту під час паралітичної стадії у щурів був вільний доступ до їжі та води. Експериментальні дослідження з формування експериментального алергічного енцефаломієліту були підтверджені морфологічно за допомогою електронної мікроскопії.

Висновки. Використання зазначеної методики формування експериментального алергічного енцефаломієліту дозволило отримати модельований патологічний стан розсіяного склерозу у вигляді експериментального алергічного енцефаломієліту і може використовуватися у подальших дослідженнях для виявлення відповідних закономірностей, ступеню та характеру змін у імунній та нервовій системах організму при відтворенні експериментального патологічного стану. Отримані дані можуть слугувати основою для подальших досліджень лікарських засобів та їх комбінацій з метою удосконалення та раціоналізації фармакотерапії розсіяного склерозу.

Ключові слова: розсіяний склероз, експериментальний алергічний енцефаломієліт, експериментальний еквівалент розсіяного склерозу.

Зв'язок роботи з науковими програмами, планами, темами. В рамках науково-дослідної роботи кафедри фармакології і клінічної фармакології ДЗ «Дніпропетровська медична академія МОЗ України» «Системна фармакологія неопіоїдних анальгетиків та засобів медикаментозного захисту мозку за умов патологічних станів», № держ. реєстрації 0114U000935.

Вступ. Розсіяний склероз (РС) - хронічне демієлінізуюче захворювання центральної нервової системи (ЦНС) з переважно хвилеподібною динамікою, яким хворіють близько 2,8 млн. осіб по всьому світу, з них 630 тис. – в Європі та 400 тис. – у США (National Multiple Sclerosis Society, 2018). Для перебігу РС відомі періоди стабільного стану (ремісії) та загострення (екзацербації, рецидиви), під час яких у пацієнтів з'являється низка неврологічних синдромів [1]. Хвороба спричинена ушкодженням головного та спинного мозку, а також зорових нервів. РС виникає у генетично детермінованої людини внаслідок впливу одного чи декількох факторів навколишнього середовища (віруси, бактерії, нестача сонячного світла тощо). РС вважають аутоімунним захворюванням, водночас не всі згодні з цим, оскільки конкретні мішені імунної атаки досі не ідентифіковані. Тому РС розглядається як імуно-опосередкована хвороба ЦНС та належить до групи демієлінізуючих захворювань, основним патологічним проявом яких є руйнування мієліну [2]. Однак на сьогодні з'явилась безліч фактів, які свідчать про те, що РС не є виключно демієлінізуючим захворюванням. Ураження мієлінових оболонок навіть на ранніх етапах хвороби супроводжується і пошкодженням аксонів, хоча

особливо велика їх втрата відбувається у фазі загострення та прогресування захворювання. В останні роки отримано дані про ураження при РС як білої, так і сірої речовини ЦНС, що зумовлює розвиток необоротного неврологічного дефіциту і пояснює повільно наростаючу протягом усієї хвороби атрофію мозку [3].

РС у 50% випадків вражає осіб молодого (20–40 років) віку. Дебют РС виявляють у <1% хворих віком молодше 10 років, у 10–15% молодше 20 років, у 20% хворих віком 40–50 років. Дебютування захворювання після 50 років зустрічається вкрай рідко. Жінки хворіють у 2−4 рази частіше. Ймовірність розвитку РС у популяції країн північної півкулі становить 0,1%. За наявності РС у одного з батьків ризик розвитку хвороби підвищується до 1–3%. За даними німецьких дослідників, випадки РС у дітей віком до 10 та 15 років становлять 0,64 та 2,64 на 100 тис. населення відповідно [4].

РС - це хвороба з великою неоднорідністю перебігу. У пацієнтів відзначають різну швидкість прогресування хвороби та накопичення неврологічної дисфункції, яка призводить до інвалідності. У деяких осіб можуть розвиватися значні неврологічні порушення протягом перших років після початку хвороби, в той час як у інших – протягом десятиліть [5]. Визначені фактори, що детермінують прогноз: ступінь інвалідизації в перші 2–5 років, частота рецидивів, кількість вогнищ на магнітно-резонансній томографії (МРТ), вираженість атрофії, характер клінічних симптомів [6].

Провідними фенотипами РС вважаються наступні типи: рецидивуючо-ремітуючий та вторинно-прогресучий типи перебігу, що, в свою чергу, класифікують за ступенем активності, здатності до прогресування та ступенем інвалідизації [7]. Клінічна картина розсіяного склерозу досить різноманітна. Так, симптоми ураження пірамідного тракту в 90% випадків є однією з основних причин стійкої втрати працездатності хворих. Залежно від локалізації вогнища виявляються гемі- та парапарези, рідше – монопарези. Частіше страждають нижні кінцівки. Спастичність, як правило, переважає над вираженістю парезу, і є однією з основних причин інвалідизації осіб молодого віку [8].

Необхідно відзначити, що, як і при РС, клінічна картина експериментальної моделі розсіяного склерозу – експериментального алергічного енцефаломієліту (ЕАЕ) неоднорідна й варіює зі ступенем важкості захворювання [9]. Незважаючи на це, у різних видів експериментальних тварин можна виділити загальні неврологічні прояви. Найхарактернішою є паралітична форма з моно-, пара- і тетрапарезами, порушеннями зорового й окорухового нерва й провідникових порушень чутливості. Другою за частотою можна назвати атактичну форму ЕАЕ, що характеризується втратою рівноваги, ходою «з підстрибуванням», ходінням по колу. Найрідше зустрічаються коматозні й судомні форми розвитку ЕАЕ [10].

До гістологічних ознак ЕАЕ відносять поява в спинному мозку й білій речовині півкуль, мозочку й стовбурі головного мозку осередків запалення, що характеризуються інфільтрацією мононуклеарними клітинами, головним чином лімфоцитами (Th1 і Th2), руйнуванням мієлінової оболонки аксонів [11]. Характерним також є некроз судинної стінки з геморагіями й дистрофічні зміни в нейронах на гострій стадії. Із затуханням запального процесу спостерігається зменшення числа поліморфноядерних елементів в інфільтраті, новоутворення капілярів, а згодом і ремієлінізація [12].

Вважається, що більшість білків нервової системи є потенційно енцефалітогенними: загальний білок мієліну, протеоліпідний компонент, глікопротеїн мієліну олігодендроцитів. Антигени, представлені в компактному мієліні – загальний білок мієліну, протеоліпідний компонент, – викликають порушення в зонах з найбільш щільними мієліновими оболонками: спинному мозку й стовбурі головного мозку. Глікопротеїн мієліну олігодендроцитів – антиген, що локалізується винятково на поверхні мієлінової оболонки, викликає ушкодження в областях з тонкою мієліновою оболонкою [13]. Різні аутоантигени, можливо, включаються в процес на різних стадіях РС – феномен, відомий як «епітопне поширення», що полягає в каскадному вивільненні нових антигенів та з'явленню змінених антигенів [14] (**рис. 1**).

Завдяки важливості експериментального алергічного енцефаломієліту як моделі демієлінізуючої патології ЦНС, дані захворювання широко вивчаються експериментаторами для отримання даних та розроблення низки теоретичних тверджень, що стосуються патогенезу розвитку і біологічної ролі нейроалергічних реакцій різних типів, пов'язаних з імунокомпетентними клітинами і гуморальними антитілами [16].

Мета роботи полягала у найбільш адекватному моделюванні розсіяного склерозу у вигляді аутоімунного алергічного енцефаломієліту задля подальшого використання у дослідженні експериментальних еквівалентів нейродегенеративних станів.

Матеріал та методи дослідження. Експериментальні дослідження проведені на 24 білих статевозрілих нелінійних щурах масою 210-300 г у віварії Дніпровського медичного інституту традиційної і нетрадиційної медицини, м. Дніпро. Перед початком експерименту на щурах всі тварини були оглянуті, зважені, враховувався їхній вік, рухова активність та стан шкіри. Після зовнішнього огляду

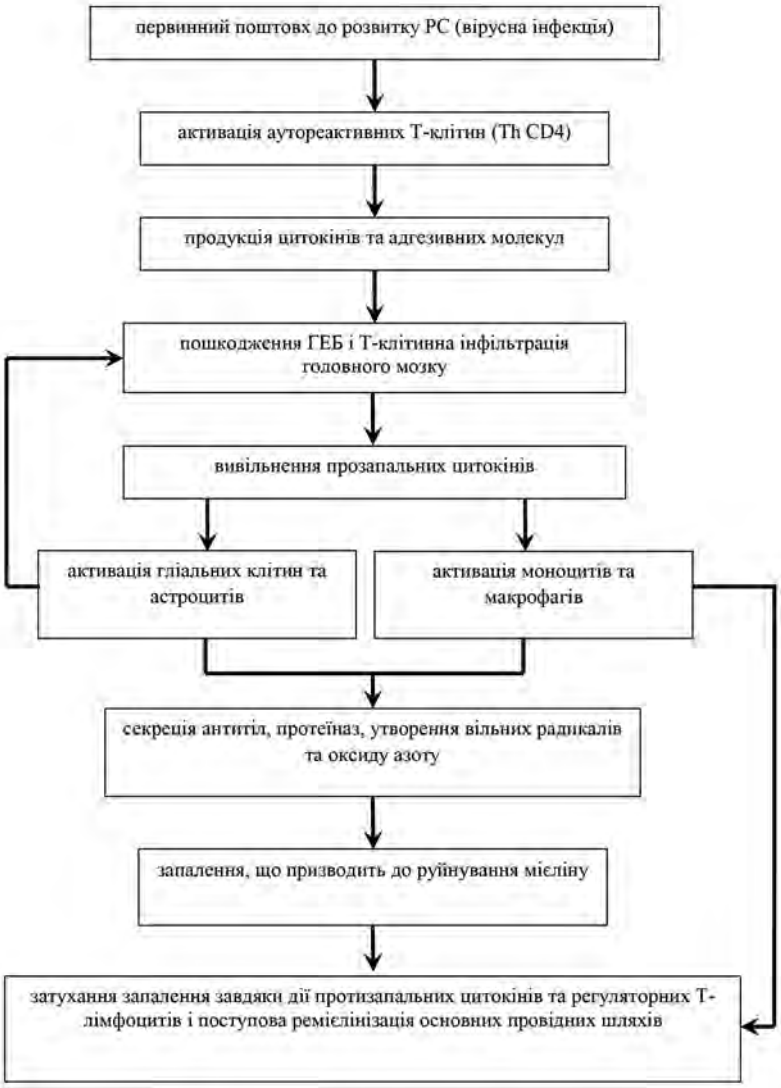

Рис. 1 – Схема змін в імунній і нервовій системах при розсіяному склерозі (за Т.Ю. Степановою, 2004 [15])

та вибраковки починали експеримент одночасно з контрольною групою. До та під час експерименту щури знаходились в віварії при температурі 20-25°С, вологості не менш 50%, у провітрюваних приміщеннях та світловому режимі день/ніч в стандартних пластикових клітках не більш 5 осіб в кожній, на стандартному раціоні харчування. Всі тварини, що приймали участь в експерименті, мали здоровий вигляд і були активні [17].

Дослідження виконувались у відповідності до принципів Хельсінкської декларації, прийнятої Генеральною асамблеєю Всесвітньої медичної асоціації (2000р.), Конвенції Ради Європи у правах людини та біомедицини (1997р.), відповідних положень ВООЗ, Міжнародної ради медичних наукових товариств, Міжнародного кодексу медичної етики (1983р.), «Загальним етичним принципам експериментів над тваринами», що затверджені І Національним конгресом з біоетики (Київ, 2001 р.) згідно з положеннями «Європейської конвенції по захисту хребетних тварин, що використовуються в експериментах та інших навчальних цілях» (Страсбург, 18.03.1986 р.).

Для відтворення експериментального алергічного енцефаломієліту використано найбільш поширений метод введення енцефалітогенної емульсії внутрішньошкірно в подушечки пальців [18], в ділянки грудини чи спинки тварин [19, 20], а також в основу хвоста щурів [21].

Енцефалітогенну емульсію (повний ад'ювант Фрейнда (ПАФ) + гомогенат мозку у співвідношенні 1:1) вводили в сполучну тканину хвоста або подушечки лап експериментальних щурів з розрахунку 0,1 мл на 100 г маси тварини. Щодня протягом місяця (середня тривалість ЕАЕ) тварин зважували і оцінювали їх неврологічний статус: реєстрували час початку захворювання, його тривалість і тяжкість неврологічних розладів, яку оцінювали в балах за клінічним індексом.

Клінічний індекс визначали за шкалою: м'язова слабкість однієї кінцівки – ½ бали, парез – 1 бал, параліч – 1 ½ бали. При залученні в процес декількох кінцівок підсумовували бали. Відсутність порушень приймали за 0 балів, летальний результат – 6 балів. Тварин з клінічними індексом ½ - 2 ½ бали вважали такими, які легко «хворіють»; 3 – 6 балів відповідало важкого перебігу ЕАЕ.

Для інтегративної оцінки тяжкості експериментального алергічного енцефаломієліту для кожної тварини розраховували кумулятивний індекс – суму індивідуальних клінічних індексів за період «хвороби». Крім того, для групи щурів активного контролю розраховували: 1) тривалість латентного періоду ЕАЕ; 2) загальне число «хворих» і «важко хворих» щурів (в % від кількості у групі); 3) середній клінічний індекс на піку захворювання; 4) середній кумулятивний індекс хвороби; 5) середню тривалість захворювання [22-25].

Результати моделювання експериментального розсіяного склерозу оцінювали за наступною шкалою: 0 - відсутність клінічних проявів, 1 - зниження тонусу хвоста, 2 - м'язова слабкість або легкий параліч передніх кінцівок, 3 - важкий параліч задніх або всіх кінцівок, 4 - передсмертний стан, 5 - смерть.

Отримані результати порівнювали з групою контрольних інтактних тварин, яким в аналогічному режимі вводили фізіологічний розчин.

Методика приготування повного ад'юванту Фрейнда і гомогената головного (спинного) мозку щурів була наступна: одному щуру в основу хвоста вводили повний ад'ювант Фрейнда (ПАФ) + гомогенат мозку в співвідношенні (об'єм / об'єм) 1: 1. Таким чином на 20 щурів вагою по 200 г було використано 2,0 мл ПАФ і 2.0 мл гомогенату мозку щура. Але для отримання 4,0 мл готового розчину брали по 2.5 мл, з розрахунку похибок при приготуванні і введенні (на ступці і залишки в шприці).

1. Приготування гомогената головного мозку щурів:

- 67 мг головного мозку на 1 щура (на 20 щурів - 1.4 г);
- буфер для гомогенізації 2.0 мл (0,175 М KCl; 0,025 М трис-HCl; pH = 7.4).

1.4 г головного мозку щура гомогенизирують за допомогою гомогенізатора в 2.0 мл буферного розчину (з холодильника) при кімнатній температурі протягом 3 хвилин [26].

2. Приготування ПАФ:

- На 1 мл - 0.85 мл вазелінового масла; 0.15 мл ланоліну б/в і БЦЖ;
- на 2.5 мл - 2.1 мл вазелінового масла; 0.4 мл ланоліну б/в і 1 мг БЦЖ (БЦЖ з розрахунку 0,025 мг на 100 г / щури).

В даному дослідженні навіску сухого порошку вбитих нагріванням *M. tuberculosis* або *M. butyricum* розтирали в порцеляновій ступці в невеликому обсязі вазелінового масла (1.0 мл), для отримання суспензії з кінцевою концентрацією 1 мг/мл. Потім до цієї суспензії додавали залишок 1,1 мл вазелінового масла і розтирали з 0.4 мл ланоліну б/в і водний розчин антигену (гомогенат); зазвичай співвідношення ад'ювант : антиген становить 1 : 1.

Відбирали суміш у шприц з перехідником і «переганяли» емульсію з одного шприца в інший доти, поки вона не «побіліє» і загусне. Якість антигенної емульсії контролювали за допомогою простого прийому (Jurd, 1987). Краплю емульсії наносили на поверхню «крижаної» дистильованої води. Крапля стабільної водно-масляної емульсії на короткий час занурювалась у воду, а потім плавала на поверхні, не розтікаючись, якщо ж крапля розпливалася по поверхні води, то слідувало продовжувати емульгування. Отримання стабільної антигенної емульсії необхідно для досягнення імуностимулюючого ефекту; нестабільна емульсія швидко диспергується в тканинах тварини. Значний надлишок детергентів в препараті антигену перешкоджає отриманню стабільної емульсії з ПАФ.

Для оцінки ступеня і підтвердження формування ультраструктурних змін фронтальної кори і гіпокампу щурів в умовах експериментального алергічного енцефаломієліту (ЕАЕ) була проведена електронна мікроскопія. Для ультраструктурного дослідження зразки гіпокампу і кори головного мозку протягом 3-4 годин фіксували при +2°С в 2,5% розчині глютаральдегіду на 0,2 М фосфатному буфері (pH 7,3). Подальша фіксація проводилась в 1% забуференому (pH 7,4) розчині тетраоксиду осмію («SPI», США) протягом 1 години. Зневоднення зразків тканин проводили в спиртах зростаючої концентрації і завершували трьома змінами пропіленоксиду. Для виготовлення епоксидних блоків використовували композицію Епон-812 («SPI-Pon™812 Epoxy Embedding Kit», США). Перед приготуванням ультратонких зрізів попередньо проводили аналіз напівтонких зрізів методом світлової мікроскопії. Виготовлення ультратонких зрізів товщиною 60-80 нм проводили ультрамікротомом УМТП-6 М («SELMI», Україна) з подальшим їх розміщенням на опорних сітках (Mesh Regular Grid 200). Подвійне контрастування здійснювали 2% водним розчином уранілацетату протягом 15 хв при температурі +37°С з подальшою імпрегнацією розчином цитрату свинцю за методом Рейнольдса протягом 30 хв [27]. Дослідження проводили з використанням трансмісійного електронного мікроскопа ПЕМ-100-01 («SELMI», Україна) при напрузі прискорення 70-75кВ і первинних збільшеннях від 4000 до 20000 за стандартною схемою. Підготовку матеріалу для ультраструктурного аналізу здійснювали відповідно до загальноприйнятих стандартів [28, 29]. Оцінку ультраструктурних змін проводили з аналізу особливостей змін нейронального, гліального і компонентів мікроциркуляторного русла гіпокампу і кори великих півкуль головного мозку.

Результати дослідження та їх обговорення. Для вивчення РС використана експериментальна модель з аутоімунними механізмами запальної демієлінізації – модель експериментального алергічного енцефаломієліту (ЕАЕ).

Результати проведених досліджень (**табл. 1**) свідчать, що за умов одноразової підшкірної інокуляції енцефалітогенної суміші в повному ад'юванті Фрейнда у тварин контрольної групи реєструвався розвиток неврологічних порушень різного ступеня тяжкості; летальний результат захворювання

Таблиця 1 – Оцінка перебігу експериментального алергічного енцефаломієліту

Показники	ЕАЕ (n=12)
% тварин, що «захворіли» (всього/ тяжко)	91,7/58,3
Латентний період ЕАЕ, дні (тест Стьюдента)	10,6±1,2
Середній КлінІ на піку ЕАЕ, бали (тест Манна-Уїтні)	2,4
Середній КумулІ, бали (тест Манна- Уїтні)	27,2
Тривалість ЕАЕ, дні (тест Стьюдента)	16,4±1,8

спостерігався у одного з 12 гризунів (8,3%). В області інокуляції були відзначені прояви запалення, які зберігалися більше 20 діб.

Показано, що після індукції ЕАЕ у щурів групи контролю перші неврологічні розлади були зафіксовані на 9-11 добу. Пік клінічних проявів алергічного енцефаломієліту у більшості тварин розвивався на 12-14 добу і тривав в середньому 4 дні; при цьому тривалість ЕАЕ склала 16,4 ± 1,8 днів при середньому кумулятивному індексі 27,2 балів. При цьому на піку клінічних проявів ЕАЕ кількість тварин з клінічним індексом ½ - 2 ½ балів склала 41,7% щурів, що відповідало легкому ступеню «захворювання», а важкий перебіг ЕАЕ спостерігалося у 58,3% гризунів (клінічний індекс 3 - 6 балів).

Інокуляція енцефалітогенної суміші на 9-11 добу у 91,7% тварин викликає розвиток ЕАЕ, який характеризується важким і тривалим перебігом.

Крім цього, експериментальні дослідження з формування ЕАЕ були підтверджені морфологічно за допомогою електронної мікроскопії.

Згідно аналізу особливостей ультраструктури фронтальної кори і гіпокампу щурів з модельованим алергічним енцефаломієлітом встановлено ряд змін з боку нейронального, гліального апарату і компонентів мікроциркуляторного русла цих утворень головного мозку. Встановлено, що в умовах ЕАЕ цитоархітектоніка фронтальної кори в цілому була збережена. Спостерігалася помірна кількість апоптотичних змінених нейроцитів 2-го і 3-го шарів кори. У пірамідних нейронах ядра деформовані. Цитоплазма насичена канальцями і цистернами комплексу Гольджі, в яких виявлялося значна кількість аутофаголізосом, що містять в своєму складі ліпопротеїнові включення. Канальці шорсткого ЕПР дезорганізовані і гомогенізовані, агранулярного - розширені. Багато мітохондрії - з розмитими профілями і ознаками кристолізісу. Зустрічалися фрагментовані відростки нейронів, навколо яких реєструвалися ділянки перінейронального набряку фронтальної кори, що має дисемінований характер. Зазначалося порушення структури більшості аксосоматичних синапсів (**рис. 2**).

Відростки астроцитів, прилеглі до стінок гемокапілярів, мали розширені профілі і частково лізують цитоплазму. У деяких з них - скупчення аутофаголізосом, фрагменти пошкодженого шорсткого ЕПР. Часто виявлялися клітинні скупчення астроцитів з мікрогліоцитами. Мікрогліальні клітини мали амебоподібну форму, з цитоплазмою підвищеної електронної щільності за рахунок гіпертрофованого комплексу Гольджі, значних розмірів аутофаголізосом і щільних мітохондрій. Гіалоплазма насичена рибосомами, полісомою, розширеними елементами агранулярного ЕПР. Ядра з високим вмістом еухроматину. На віддаленні від

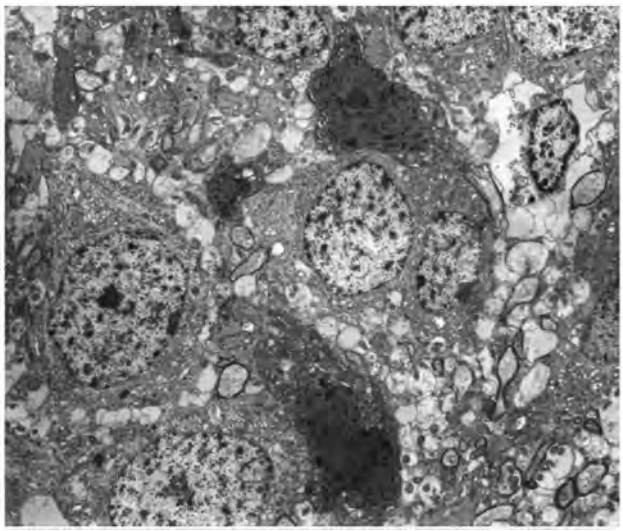

Рис. 2 – Фронтальна кора щура з ЕАЕ. Електронограма. ×4000

гемокапілярів зазвичай виявлялися олігодендроцити з частково лізованою цитоплазмою. У складі ядер периферичні ділянки хроматину були нечіткі контури і представлені гомогенними масами, що вказують на початкові стадії каріолізису. Відростки астроцитів і олігодендроцитів в своїй цитоплазмі містили гранули ліпопротеїнів і мали розпушений або розшаровані плазматичні мембрани (**рис. 3**).

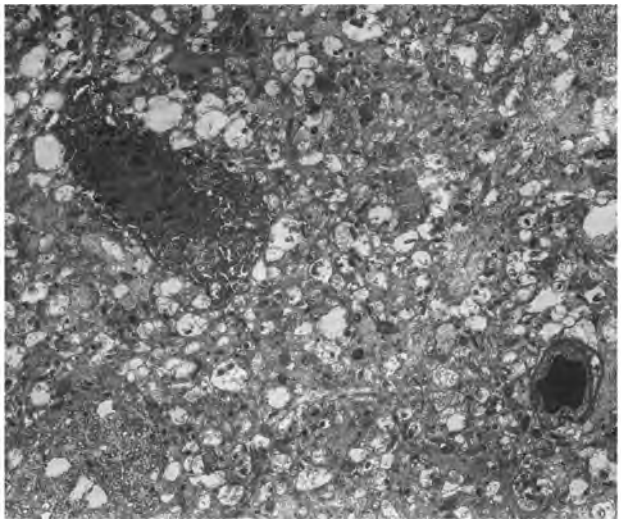

Рис. 3 – Фронтальна кора щура з ЕАЕ. Електронограма. ×5000

Отримано дані, що порушення ультраструктури нейронів гіпокампу мали дифузний характер. Частина нейроцитів - з ознаками некробіотичних змін або в стані апоптозу. В нейронах з явищами хроматолізу - набухання і вакуолізація цистерн пластинчастого апарату, часто з деформацією цистерн і їх фрагментацією. Поблизу - підвищена кількість лізосом різного ступеня зрілості, мультивезикулярних тілець і дрібних осміофільних включень. Структура мітохондрій в нейроцитах з помірним ушкодженням порушена по вакуолярнолітичному

типу. Більшість мітохондрій збільшені в розмірах, мали фрагментовану зовнішню мембрану, зруйновані кристи і електронно-прозорий матрикс. Незначна частина мітохондрій - з відносно збереженими кристами, невеликих розмірів. Відзначалася різка фрагментація нейрофібрил. Цитоплазма і ядра астроцитів - помірної електронної щільності, зі зменшенням наповнення ендоплазматичним ретикулумом гранулярного типу, рибосомами, полісомою, мітохондріями з ознаками кристолізису, дрібнозернистою гіалоплазмою. Канальці агранулярного ЕПР розширені і частково заповнені електроннощільними масами неоднорідної консистенції. Відростки астроцитів наповнені дрібнозернистою гіалоплазмою, рибосомами, мітохондріями. Ядра містили помірну кількість еухроматину. У більшості мієлінових нервових волокон була відсутня характерна нейрофіламентозна організація відростків нейронів, мітохондрії не виявлялися. Аксоплазма містила великі за обсягом коагуляти і ділянки лізису. Аксолема часто фрагментована, набрякла, на значному протязі відокремлена від внутрішньої поверхні мієлінової оболонки варіюючими по ширині щілиноподібними просторами. Дегенеративні зміни мієлінізованих відростків мали мозаїчний характер (**рис. 4**).

Отримані результати розширюють можливості морфологічної діагностики розсіяного склерозу та доповнюють дані досліджень, які свідчать, що патоморфологічні зміни при РС проявляються наявністю розсіяних бляшок з різною стадією розвитку в головному і спинному мозку; вогнищевим розпадом мієліну, оголенням осьового циліндра на тлі помірного набряку і гіперемії нервової тканини, очищенням дефекту від продуктів розпаду мієліну гліальними та плазматичними клітинами з послідуючим склерозуванням дефекту мієлінової оболонки за рахунок проліферації гліальних елементів – астроцитів і гістіоцитів.

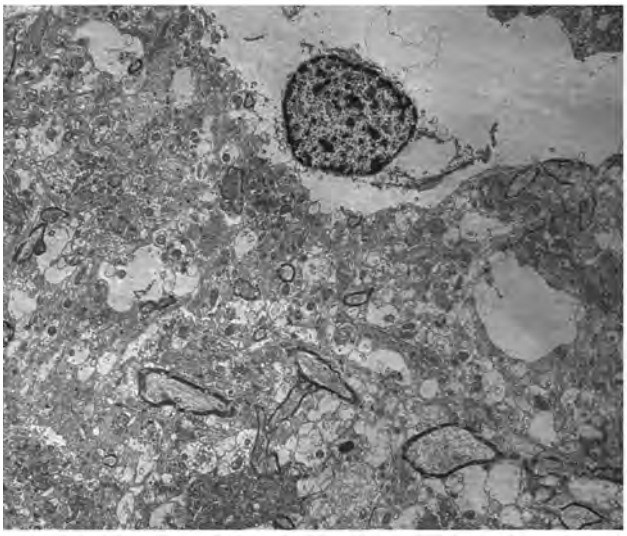

Рис. 4 – Гіпокамп щура з ЕАЕ. Електронограма. ×5000

Висновки. У ході експерименту показана ефективність моделювання експериментального алергічного енцефаломієліту у білих нелінійних щурів, а також відповідність моделі хронічному проградієнтному перебігу РС у людини за сукупністю клінічних проявів, гістологічних, імунних і біохімічних змін.

Перспективи подальших досліджень. Моделювання експериментального алергічного енцефаломієліту є важливим аспектом для дослідження розсіяного склерозу на тваринах. Нагальним є питання пошуку нових фармакологічних препаратів та комбінацій класичних лікарських засобів на експериментальній моделі для подальшого впровадження у клінічні дослідження та лікарську практику фармакотерапії розсіяного склерозу.

References

1. Nefodov OO, Mamchur VY. Eksperimentalniy alergichniy entsefalomielit: osoblivosti znebolyuyuchoyi terapiyi ta mistse antikonvulsantiv u yakosti analgetikiv [Experimental allergic encephalomyelitis: features of analgesic therapy and the place of anticonvulsants as analgesics]. *Medichni perspektivi*. 2015;4:4-10. [Ukrainian]. doi: 10.26641/2307-0404.2015.4.56125
2. Nefedov AA, Mamchur VI. Pharmacological Correction of Neurological Disorders in Case of Multiple Sclerosis. *Galician Medical Journal*. 2015;22(4):39-41.
3. Zeydan B, Atkinson EJ, Weis DM, Smith CY, Rocca LG, Rocca WA, et al. Reproductive history and progressive multiple sclerosis risk in women. *Brain Commun.* 2020;2(2):185. PMID: 33409489. PMCID: PMC7772117. doi: 10.1093/braincomms/fcaa185
4. Granziera C, Wuerfel J, Barkhof F, Calabrese M, De Stefano N, Enzinger Ch, et al. Quantitative magnetic resonance imaging towards clinical application in multiple sclerosis. *Brain*. 2021;144(5):1296–1311. PMID: 33970206. PMCID: PMC8219362. doi: 10.1093/brain/awab029
5. Chung KK, Altmann D, Barkhof F, Miszkiel K, Brex PA, O'Riordan J, et al. A 30-Year Clinical and Magnetic Resonance Imaging Observational Study of Multiple Sclerosis and Clinically Isolated Syndromes *Ann Neurol*. 2020;87(1):63–74. PMID: 31693200 . PMCID: PMC6973080. doi: 10.1002/ana.25637
6. Rahmanzadeh R, Lu PJ, Barakovic M, Weigel M, Maggi P, Nguyen ThD, et al. Myelin and axon pathology in multiple sclerosis assessed by myelin water and multi-shell diffusion imaging. *Brain*. 2021;144(6):1684–1696. PMID: 33693571. PMCID: PMC8374972. doi: 10.1093/brain/awab088

7. Zahoor I, Rui B, Khan J, Datta I, Giri Sh. An emerging potential of metabolomics in multiple sclerosis: a comprehensive overview. *Cell Mol Life Sci*. 2021;78(7):3181–3203. PMID: 33449145. PMCID: PMC8038957. doi: 10.1007/s00018-020-03733-2
8. Nefedov AA. Ocenka effektivnosti nejroprotektivnoj terapii eksperimentalnogo allergicheskogo encefalomielita v usloviyah bazovoj terapii solu-medrolom [Evaluation of the effectiveness of neuroprotective therapy of experimental allergic encephalomyelitis in the conditions of basic therapy with solu-medrol]. *Biomed Biosocial Antropol*. 2015;24:65-70. [Russian]
9. Weakley BS. *Spravochnik dlya nachinayushih po biologicheskoj elektronnoj mikroskopii* [A beginner's handbook in biological electron microscopy]. M: «Mir»; 1975. 336 p. [Russian]
10. Soelberg Sorensen P. Safety concerns and risk management of multiple sclerosis therapies. *Acta Neurol Scand*. 2017;136:168–186. PMID: 27891572. doi: 10.1111/ane.12712
11. Hasselmann JPC, Karim H, Khalaj AJ, Ghosh S, Tiwari-Woodruff SK. Consistent induction of chronic experimental autoimmune encephalomyelitis in C57BL/6 mice for the longitudinal study of pathology and repair. *J Neurosci Methods*. 2017;284:71–84. PMID: 28396177. PMCID: PMC5749979. doi: 10.1016/j.jneumeth.2017.04.003
12. Nefedov AA, Mamchur VJ, Tverdohleb IV. Osobennosti ultrastruktury frontalnoj kory i gippokampa krys v usloviyah eksperimentalnogo allergicheskogo encefalomielita [Features of the ultrastructure of the frontal cortex and hippocampus of rats under conditions of experimental allergic encephalomyelitis]. *Morphologia*. 2016;10(1):54-61. [Russian]. doi: 10.26641/1997-9665.2016.1.54-61
13. Glatigny S, Bettelli E. Experimental Autoimmune Encephalomyelitis (EAE) as Animal Models of Multiple Sclerosis (MS) *Cold Spring Harb Perspect Med*. 2018;8(11):a028977. PMID: 29311122. PMCID: PMC6211376. doi: 10.1101/cshperspect.a028977
14. Horstmann L, Schmid H, Heinen AP, Kurschus FC, Dick HB, Joachim SC. Inflammatory demyelination induces glia alterations and ganglion cell loss in the retina of an experimental autoimmune encephalomyelitis model. *J Neuroinflammation*. 2013;10:120. PMID: 24090415. PMCID: PMC3851328. doi: 10.1186/1742-2094-10-120
15. ChoJJ, Stewart JM, Drashansky ThT, Brusko MA, Zuniga AN, Lorentsen KJ, et al. An antigen-specific semi-therapeutic treatment with local delivery of tolerogenic factors through a dual-sized microparticle system blocks experimental autoimmune encephalomyelitis. *Biomaterials*. 2017;143:79–92. PMID: 28772190. PMCID: PMC5870833. doi: 10.1016/j.biomaterials.2017.07.029
16. Ghareghani M, Ghanbari A, Eid A, Shaito A, Mohamed W, Mondello S, et al. Hormones in experimental autoimmune encephalomyelitis (EAE) animal models. *Transl Neurosci*. 2021;12(1):164-189. PMID: 34046214. PMCID: PMC8134801. doi: 10.1515/tnsci-2020-0169
17. Zapadnyuk IP, Zapadnyuk VI, Zahariya EA. *Laboratornye zhivotnye. Razvedenie, soderzhanie, ispolzovanie v eksperimente* [Laboratory animals. Breeding, maintenance, use in the experiment]. K: «Vischa shkola»; 1983. 383 p. [Russian]
18. Kozhem'yakin YuM, Hromov OS, Filonenko MA. *Naukovo-praktichni rekomendatsiyi z utrimannya laboratornih tvarin ta robot i z nimi* [Scientific and practical recommendations for keeping laboratory animals and robots and with them]. K; 2002. 155 p. [Ukrainian]
19. Davydova GS, Markov DA. Voprosy napravlennogo modelirovaniya allergicheskogo encefalomielita [Issues of directed modeling of allergic encephalomyelitis]. *Demieliniziruyushie zabolevaniya nervnoj sistemy v eksperimente i klinike*. Minsk: «Nauka i tehnika»; 1975. p. 24-33. [Russian]
20. Davydova GS. Primenenie ayuvanta s razlichnym kolichestvom BCZh dlya vosproizvedeniya EAE u krys [The use of an adjuvant with different colic BCG for the reproduction of EAE in rats]. *Ostryj encefalomielit v eksperimente i klinike*. Minsk: «Nauka i tehnika»; 1969. p. 58-63. [Russian]
21. Davydova GS, Markov DS. Hronicheskij eksperimentalnyj allergicheskij encefalomielita morskih svinok [Chronic experimental allergic encephalomyelitis of guinea pigs]. *Demieliniziruyushie zabolevaniya nervnoj sistemy v eksperimente i klinike*. Minsk: «Nauka i tehnika»; 1970. p. 193-206. [Russian]
22. Gusev EI, Demina TL, Bojko AN. *Rasseyannyj skleroz* [Multiple sclerosis]. M; 1997. 464 p. [Russian]
23. Zargarova TA, Favorova OO. Eksperimentalnyj autoimmunnyj encefalomielit – model rasseyannogo skleroza [Experimental autoimmune encephalomyelitis - a model of multiple sclerosis]. *Immunologiya*. 1999;2:5-8. [Russian]
24. Nefodov OO, Mamchur VI, Kharchenko YuV. Modeliuvannia ta otsinka perebihu eksperymentalnoho alerhichnoho entsefalomiielitu [Modeling and evaluation of experimental allergic encephalomyelitis]. *Visnyk problem biolohii i medytsyny*. 2014;4(114):205-208. [Ukrainian]
25. Serebryanaya NB, Karpenko NM, Zhitnuhin YuL. Issledovanie protektivnogo dejstviya preparata ferrovir pri ostrom eksperimentalnom allergicheskom encefalomielite [Study of the protective effect of ferrovir in acute experimental allergic encephalomyelitis]. *Citokiny i vospalenie*. 2010;1:33–38. [Russian]
26. Animal Models for Autoimmune and Inflammatory Disease. *Current Protocols in Immunology*. 1996. 230 p.

27. Mihajlov AT, Simirskij VN. *Metody immunohimicheskogo analiza v biologii razvitiya (prakticheskoe rukovodstvo)* [Methods of immunochemical analysis in developmental biology (a practical guide)]. M: «Nauka»; 1991. 288 p. [Russian]
28. Reynolds ES. The use of lead citrate at high pH as an electron-opaque stain in electron microscopy. *J Cell Biol*. 1963;17:208-12. PMID: 13986422. PMCID: PMC2106263. doi: 10.1083/jcb.17.1.208
29. Sarkisov DS. *Mikroskopicheskaya tehnika: rukovodstvo* [Microscopic technique: a guide]. M: «Meditsina»; 1996. 544 p. [Russian]

УДК 616.832-004-036.001.57-092.9

ЭФФЕКТИВНОСТЬ МОДЕЛИРОВАНИЯ ЭКСПЕРИМЕНТАЛЬНОГО АЛЛЕРГИЧЕСКОГО ЭНЦЕФАЛОМИЕЛИТА КАК ЭКСПЕРИМЕНТАЛЬНОЙ МОДЕЛИ РАССЕЯННОГО СКЛЕРОЗА

Нефедов А. А., Мясоед Ю. П., Соломенко М. В., Великородная-Танасийчук Е. В., Баклунов В. В., Адегова Л. Я., Чиркин В. И., Демиденко Ю. В.

Резюме. *Цель* заключалась в наиболее адекватном моделировании рассеянного склероза в виде аутоиммунного аллергического энцефаломиелита для дальнейшего использования в исследовании экспериментальных эквивалентов нейродегенеративных состояний.

Материал и методы. В статье освещаются результаты формирования экспериментального аллергического энцефаломиелита, для индукции которого использовали гомогенаты гомологического головного мозга, по энцефалитогенности занимающие первое место среди других препаратов (гомогенаты гомологичного, гетерогенного головного и спинного мозга). В соединительную ткань основания хвоста животного вводили энцефалитогенную смесь из расчета 0,1 мл на 100 г массы тела.

Результаты. По полученным экспериментальным данным состояние животных показало, что крысы экспериментальной группы теряли массу тела, имели ряд патологических неврологических симптомов, которые проявлялись в среднем с 10-12 суток. Увеличение симптоматики продолжалось в среднем в течение 7 дней и мало устойчивый характер. Экспериментальные животные имели парезы, проявления атаксии, нарушения ходьбы и недержание мочи и кала, вялость, что соответствовало 1-2 степеням шкалы оценивания у 13 животных. У 7 крыс были выражены парезы задних конечностей, потеря тонуса хвоста (3 степень оценки). Большая часть крыс имели выздоровление спонтанно в течение 6-8 дней после начала клинических проявлений (на 18-20 день после иммунизации). Согласно требованиям эксперимента при паралитической стадии у крыс был свободный доступ к пище и воде. Экспериментальные исследования по формированию экспериментального аллергического энцефаломиелита были подтверждены морфологически с помощью электронной микроскопии.

Выводы. Использование указанной методики формирования экспериментального аллергического энцефаломиелита позволило получить моделируемый патологическое состояние рассеянного склероза в виде экспериментального аллергического энцефаломиелита и может использоваться в дальнейших исследованиях для выявления соответствующих закономерностей, степени и характера изменений в иммунной и нервной системах организма при воспроизведении экспериментального патологического состояния. Полученные данные могут служить основой для дальнейших исследований лекарственных средств и их комбинаций с целью усовершенствования и рационализации фармакотерапии рассеянного склероза.

Ключевые слова: рассеянный склероз, экспериментальный аллергический энцефаломиелит, экспериментальный эквивалент рассеянного склероза.

UDC 616.832-004-036.001.57-092.9

Efficiency of Experimental Allergic Encephalomyelitis Modeling as an Experimental Model of Multiple Sclerosis

Nefodov O. O., Miasoied Yu. P., Solomenko M. V., Velykorodna-Tanasiichuk O. V., Baklunov V. V., Adehova L. Ya., Chirkin V. I., Demidenko Yu. V.

Abstract. *The purpose of the study* was the most adequate modeling of multiple sclerosis in the form of autoimmune allergic encephalomyelitis for further use in the study of experimental equivalents of neurodegenerative conditions.

Materials and methods. The article highlights the results of the formation of experimental allergic encephalomyelitis, for the induction of which homologous brain homogenates were used, which in terms of encephalitogenicity ranks first among other drugs (homologous, heterogeneous brain and spinal cord

homogenates). An encephalitogenic mixture was injected into the connective tissue of the base of the animal's tail at the rate of 0.1 ml per 100 g of body weight.

Results and discussion. Experimental allergic encephalomyelitis reproducible by intradermal administration of a homogenate of the brain, spinal cord and peripheral nerves with a Freund's stimulator belongs to a true autoimmune disease of the nervous system and is an experimentally reproducible model of multiple sclerosis.

According to the experimental data obtained, the state of the animals showed that the rats of the experimental group lost body weight, had a number of pathological neurological symptoms, which manifested on average from 10-12 days. The increase in symptoms continued for an average of 7 days and was not very stable. Experimental animals had paresis, manifestations of ataxia, walking disorders and urinary and fecal incontinence, lethargy, which corresponded to 1-2 degrees of the rating scale in 13 animals. In 7 rats, paresis of the hind limbs and loss of tail tone were expressed (grade 3). Most of the rats recovered spontaneously within 6-8 days after the onset of clinical manifestations (18-20 days after immunization). According to the requirements of the experiment, during the paralytic stage, the rats had free access to food and water. In addition, our experimental studies on the formation of experimental allergic encephalomyelitis were confirmed morphologically using electron microscopy.

Conclusion. The use of this technique for the formation of experimental allergic encephalomyelitis made it possible to obtain a simulated pathological state of multiple sclerosis in the form of experimental allergic encephalomyelitis and can be used in further studies to identify the corresponding patterns, the degree and nature of changes in the immune and nervous systems of the body during the reproduction of an experimental pathological state. The data obtained can serve as a basis for further studies of drugs and their combinations in order to improve and rationalize the pharmacotherapy of multiple sclerosis.

Keywords: multiple sclerosis, experimental allergic encephalomyelitis, experimental equivalent of multiple sclerosis.

ORCID and contributionship:
Oleksandr O. Nefodov : 0000-0002-5796-1852 [A,B,C,D]
Yuriy P. Miasoied : 0000-0003-3166-2608 [B,C]
Mykola V. Solomenko: 0000-0001-6574-923X [C,F]
Olena V. Velykorodna-Tanasiichuk : 0000-0003-4761-3894 [B,C]
Vyacheslav V. Baklunov : 0000-0003-4982-1523 [C,D]
Lyudmyla Ia. Adehova : 0000-0003-3234-0977 [C,F]
Veniamin I. Chirkin : 0000-0002-1125-9398 [C]
Yuliya V. Demidenko : 0000-0001-6484-5529 [B]

A – Work concept and design, B – Data collection and analysis,
C – Responsibility for statistical analysis, D – Writing the article,
E – Critical review, F – Final approval of the article

CORRESPONDING AUTHOR
Oleksandr O. Nefodov
Dnipro Medical Institute of Traditional and Alternative Medicine
Department of Pharmacology
17, Sevastopolskaya St., Dnipro 49000, Ukraine
tel. +380731324363, e-mail: nefedov2406@gmail.com

The authors of this study confirm that the research and publication of the results were not associated with any conflicts regarding commercial or financial relations, relations with organizations and/or individuals who may have been related to the study, and interrelations of coauthors of the article.

Стаття надійшла 25.10.2021 р.
Рекомендована до друку на засіданні редакційної колегії після рецензування