

DOI: 10.26693/jmbs06.05.089

УДК 618.14-006.6-091.8:576.52

Линдін М. С.¹, Кравцова О. І.¹, Сікора В. В.¹, Гурявенко Н. І.¹,Линдіна Ю. М.¹, Романюк А. М.¹, Зінгер Б. Б.²

ЕКСПРЕСІЯ МОЛЕКУЛ КЛІТИННОЇ АДГЕЗІЇ У ТКАНИНІ ЕНДОМЕТРІЮ ТА ЕНДОМЕТРІОЇДНИХ АДЕНОКАРЦИНОМ

¹Сумський державний університет, Медичний інститут,
кафедра патологічної анатомії, Суми, Україна

²Університет Дуйсбург Ессен, Медичний інститут, Ессен, Німеччина

Ендометріюідні ендометріальні аденокарциноми є найбільш розповсюдженим гістологічним варіантом злоякісних пухлин у порожнині матки. При цьому, особливості експресії неопластичними клітинами молекул міжклітинної адгезії є надійним прогностичним фактором при прогресуванні злоякісних пухлин. Одним із важливих індикаторів прогресування карцином є Е-кадгерин, який визначає силу міжклітинної адгезії та здатності клітин до розповсюдження. Серед інших молекул адгезії останнім часом значна увага прикута до молекул клітинної адгезії раково-ембріонального антигену 1 (МКА-РЕА1).

Метою даного дослідження стало вивчення особливостей експресії Е-кадгерину та МКА-РЕА1 у нормальному ендометрії та при ендометріюідних аденокарциномах.

Матеріал та методи. Для досягнення поставленої мети були проведені дослідження на тканині 10 зразків нормального ендометрію та 30 зразках ендометріюідної ендометріальної аденокарциноми (8380/3). Морфологічні особливості неопластичної тканини вивчали при забарвленні гематоксиліном та еозином. Візуалізацію рецепторів до Е-кадгерину та МКА-РЕА1 визначали за допомогою відповідних антитіл та системи детекції «UltraVision Quanto Detection System HRP DAB Chromogen» («Thermo scientific», США) в аналогічних ділянках пухлини на серійних зрізах.

Результати. Встановлено, що тканина ендометрію демонструє різну експресію рецепторів МКА-РЕА1 та Е-кадгерину у нормальному стані та при ендометріюідних аденокарциномах. Це свідчить про відсутність будь-якої функціональної кореляції між ними. Експресія МКА-РЕА1 була виявлена на апікальній поверхні люмінального та залозистого циліндричного епітелію. На противагу цьому, у тканині ендометріюідних ендометріальних карцином виявило їх виражене гетерогенне розташування у пухлинних клітинах. Більш того, під час дедиференціювання пухлин білки зникають з поверхні клітини.

З іншого боку, в нормі Е-кадгерин локалізується у міжклітинних контактах та епітеліально-мезенхімальних з'єднаннях. При дедиференціюванні

карцином відбувалось зменшення інтенсивності експресії Е-кадгерину, що супроводжувалося наростанням ядерного поліморфізму ракових клітин та вогнищевим відокремленням клітин від загальної пухлинної маси.

Висновок. Варіабельність патернів експресії МКА-РЕА1 та Е-кадгерину при дедиференціюванні ендометріюідних аденокарцином може бути індикатором неопластичної трансформації та прогресування злоякісного процесу.

Ключові слова: ендометрій, рецептори, ендометріюідна аденокарцинома, молекули клітинної адгезії.

Зв'язок роботи з науковими програмами, планами, темами. Дана робота виконана у рамках НДР «Розробка методу інтраопераційної діагностики злоякісних пухлин за допомогою флюорофор-кон'югованих антитіл до молекул раково-ембріонального антигену», № держ. реєстрації 0121U100472; та планової наукової теми кафедри патологічної анатомії СумДУ «Сучасні погляди на морфогенез загальнопатологічних процесів», № держ. реєстрації 0119U100887.

Вступ. Ендометріюідні ендометріальні аденокарциноми (ЕЕА) є найбільш розповсюдженим гістологічним варіантом злоякісних пухлин у порожнині матки [1]. Вони складають близько 70-80% всіх ендометріальних пухлин [1, 2], які у залежності від площі, зайнятої солідним пухлинним ростом, поділяються на високо- (grade 1), помірно- (grade 2) та низко-диференційовані (grade 3). Слід зазначити, що при вираженому клітинному плеоморфізмі grade може збільшуватись на одну позицію, незважаючи на площу солідного росту [3]. Основними труднощами у рутинній гістологічній практиці є віддиференціювання високо-диференційованих ендометріюідних карцином від атипової гіперплазії ендометрію. Наявність інвазії строми, зникнення строми між залозами та утворення криброзних структур, десмопластична реакція строми та наявність папілярних структур виокремлює ці пухлини від гіперпластичних процесів [4].

Особливості експресії неопластичними клітинами молекул міжклітинної адгезії є надійним

прогностичним фактором при прогресуванні злоякісних пухлин. Одним із важливих індикаторів прогресування карцином є Е-кадгерин, який визначає силу міжклітинної адгезії та здатності клітин до розповсюдження. Зниження експресії цих білків супроводжується зростанням метастатичного потенціалу пухлин та зниження виживаності хворих [5]. Серед інших молекул адгезії останнім часом значна увага прикута до молекул клітинної адгезії раково-ембріонального антигену 1 (МКА-РЕА1). Неодноразово повідомлялося про участь цих білків у цьому процесі [6]. Незважаючи на це, відомості про адгезивні властивості МКА-РЕА1 мають певні розбіжності. Згідно S. Hammarstrom у фізіологічних умовах МКА-РЕА1 не беруть участі в міжклітинній адгезії, враховуючи їх апікальну локалізацію на поляризованих клітинах [7].

Тому **метою** даного **дослідження** стало вивчення особливостей експресії Е-кадгерину та МКА-РЕА1 у нормальному ендометрії та при ендометріоїдних аденокарциномах.

Матеріал та методи дослідження. Дослідження проводили на тканині 10 зразків нормального ендометрію та 30 зразках ендометріоїдних аденокарцином (8380/3). Клінічними базами слугували КНП СОР «Сумський обласний клінічний онкологічний диспансер» та КНП СОР «Сумська обласна клінічна лікарня».

Дослідження виконані з дотриманням основних положень «Правил етичних принципів проведення наукових медичних досліджень за участю людини», затверджених Гельсінською декларацією (1964-2013 рр.), ICH GCP (1996 р.), Директиви ЄЕС № 609 (від 24.11.1986 р.), наказів МОЗ України № 690 від 23.09.2009 р., № 944 від 14.12.2009 р., № 616 від 03.08.2012 р. Всі пацієнти надали письмову інформовану згоду на післяопераційне дослідження тканин.

Морфологічні особливості неопластичної тканини вивчали при забарвленні зрізів гематоксином та еозином. Експресію рецепторів до Е-кадгерину та МКА-РЕА1 визначали при імуногіс-

тохімічному (ІГХ) дослідженні. Візуалізація рецепторів проводилася за допомогою системи детекції «UltraVision Quanto Detection System HRP DAB Chromogen» («Thermo scientific», США). У зв'язку з гетерогенністю фенотипу більшості випадків неопластичної тканини було виконано дослідження експресії рецепторів в аналогічних ділянках пухлини на серійних зрізах пухлинного матеріалу.

Забарвлені препарати вивчали на мікроскопі «Carl Zeiss Primo Star» (Німеччина). Статистичний аналіз отриманих числових даних проводили за допомогою програми Microsoft Excel 2010 із додатком AtteStat 12.0.5 та GraphPad Prism 9 Statistics.

Результати дослідження. Експресія МКА-РЕА1 була виявлена на апікальній поверхні люмінального та залозистого циліндричного епітелію функціонального та базального шарів нормального ендометрію. Безперервне розташування МКА-РЕА1 на клітинних поверхнях створювало враження бар'єру між зовнішнім середовищем та підлеглими тканинами матки. ІГХ дослідження експресії МКА-РЕА1 у тканині ендометріоїдних ендометріальних карцином виявило їх виражене гетерогенне розташування у пухлинних клітинах. У переважній більшості випадків МКА-РЕА1 локалізувалися на апікальній поверхні епітеліальних клітин. Під час дедиференціювання пухлин вони зникають з поверхні клітини. Водночас їх фокальна експресія в цитоплазмі пухлинних клітин та по всій їх мембрані була виявлена в 6 випадках. Ці патерни експресії виявлялися виключно в солідних ділянках неопластичної тканини та супроводжувалися вираженням ядерним атипізмом новоутворених клітин (**рис. 1**).

На противагу МКА-РЕА1, в нормі Е-кадгерин локалізується у міжклітинних контактах та епітеліально-мезенхімальних з'єднаннях. При цьому, клітини ЕЕА мають різний ступінь інтенсивності прояву експресії цих білків та локалізацію їх на клітинній мембрані: базально-міжклітинну – при утворенні залоз пухлинними клітинами та суцільно-мембранозну – при солідному рості пухлин.

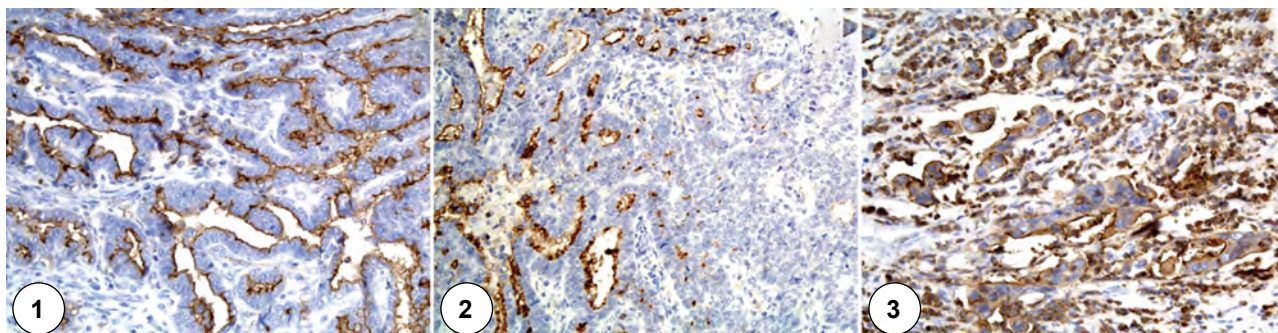


Рис. 1 – ЕЕА. 1 – апікальна мембранна експресія; 2 – гетерогенна експресія (наявність рецептор-позитивних та рецептор-негативних вогнищ); 3 – мембрано-цитоплазматична експресія.

ІГХ дослідження МКА-РЕА1. Збільшення x200

Спостерігається зменшення інтенсивності експресії Е-кадгерину при дедиференціюванні карцином ($p < 0,05$), яке супроводжувалося наростанням ядерного поліморфізму ракових клітин та вогнищевим відокремленням клітин від загальної пухлинної маси. Також не виявлено будь-якої закономірності у ко-експресії МКА-РЕА1 з Е-кадгерином у нео-

пластичній тканині – як МКА-РЕА1-позитивна, так і МКА-РЕА1-негативна тканина були Е-кадгерин – позитивними. Рецептори Е-кадгерину візуалізувалися між пухлинними клітинами та в контактах клітин з позаклітинним матриксом, за винятком тих частин їх мембрани, які обмежували просвіти залозисто-тубулярних пухлинних структур (рис. 2).

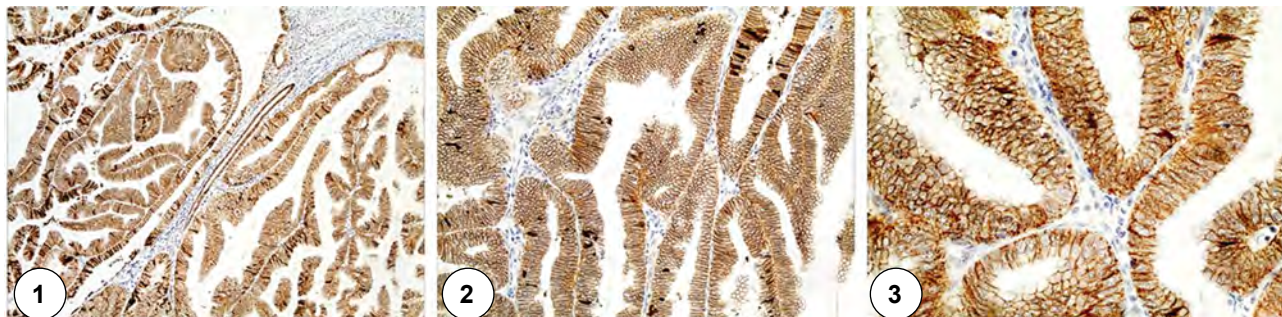


Рис. 2 – ЕЕА. ІГХ дослідження МКА-РЕА1.
Збільшення 1 – $\times 100$, 1 – $\times 200$, 1 – $\times 400$

Обговорення результатів дослідження. На сьогоднішній день відкритим залишається питання про участь МКА-РЕА1 у міжклітинній адгезії. Одні дослідження демонструють участь цих «молекул клітинної адгезії» у посиленні міжклітинних контактів, взаємодіючи з інтегринами, філаміном А, остеопонтином [6, 8]. Інші показують їх інертність у відношенні до міцності міжклітинних з'єднань [7]. Значна кількість робіт вказує навіть на пригнічення адгезії при експресії МКА-РЕА1 нормальними та пухлинними клітинами (наприклад регулюючи N-кадгерин) [9]. Для встановлення факту впливу МКА-РЕА1 на силу міжклітинного з'єднання виконано порівняння їх експресії з найбільш вивченим маркером адгезії Е-кадгерином [5]. Отримані дані демонструють експресію цих білків у міжклітинних контактах нормальних та пухлинних епітеліальних клітин та їх з'єднаннях з ПКМ (за винятком тих частин їх мембрани, які обмежували просвіти залозисто-тубулярних пухлинних структур).

Не виявлено загальних закономірностей у маніфестації МКА-РЕА1 та Е-кадгерину, підтвердженням чого стало експресія Е-кадгерину у МКА-РЕА1-позитивній та МКА-РЕА1-негативній пухлинній тканині; відсутність експресії Е-кадгерину на апікальній поверхні клітин в нормі та при формуванні пухлинними клітинами залозистих структур, де переважно локалізувалися МКА-РЕА1. Слід вказати, що деякі дослідження акцентують увагу на тому, що експресія МКА-РЕА1 у клітинах при ІГХ дослідженні не є стовідсотковим індикатором їх наявності чи відсутності виключно у тих патернах,

де виявляється позитивний сигнал. Вони також можуть локалізуватися в інших місцях, які є недостатніми (можливо з-за малої їх кількості там) для виявлення їх цими методами дослідження [10], що на нашу думку є малоефективним.

Все вищезазначене вказує на функціональну інертність МКА-РЕА1 щодо міжклітинної адгезії. З іншої сторони, важко собі припустити, що б відбувалося з просвітами органів та залоз, якби ці білки дійсно мали адгезивні властивості щодо епітеліальних клітин – це б унеможливило наявність просвітів та порожнин за рахунок злипання протилежно розташованих стінок органів та залозисто-тубулярних структур. Автори погоджуються, що ці молекули адгезії дійсно мають адгезивні властивості до інших неепітеліальних біологічних об'єктів (бактерії, віруси, тощо), але не одні до одного.

Висновки. Тканина ендометрію демонструє різну експресію рецепторів МКА-РЕА1 та Е-кадгерину у нормальному стані та при ендометріодних аденокарциномах. Це свідчить про відсутність будь-якої функціональної кореляції між ними.

Варіабельність патернів експресії МКА-РЕА1 та Е-кадгерину при дедиференціюванні ендометріодних аденокарцином може бути індикатором неопластичної трансформації та прогресування злоякісного процесу.

Перспективи подальших досліджень. Вивчити особливостей коекспресії інших МКА-РЕА1 з Е-кадгерином та встановити їх участь у міжклітинній адгезії.

References

1. *Breast Tumours*. WHO Classification of Tumours, 5th Edition, Volume 2. WHO Classification of Tumours Editorial Board. IARC: Lyon; 2019. 356 p.

2. Bray F, Ferlay J, Soerjomataram I, Siegel RL, Torre LA, Jemal A. Global cancer statistics 2018: GLOBOCAN estimates of incidence and mortality worldwide for 36 cancers in 185 countries. *CA Cancer J Clin*. 2018 Nov; 68(6): 394-424. PMID: 30207593. doi: 10.3322/caac.21492
3. Murali R, Davidson B, Fadare O, Carlson JA, Crum CP, Gilks CB, et al. High-grade Endometrial Carcinomas: Morphologic and Immunohistochemical Features, Diagnostic Challenges and Recommendations. *Int J Gynecol Pathol*. 2019; 38 Suppl 1(Iss 1 Suppl 1): S40-S63. PMID: 30550483. PMCID: PMC6296248. doi: 10.1097/PGP.0000000000000491
4. Cree IA, White VA, Indave BI, Lokuhetty D. Revising the WHO classification: female genital tract tumours. *Histopathology*. 2020 Jan; 76(1): 151-156. PMID: 31846528. doi: 10.1111/his.13977
5. Na TY, Schecterson L, Mendonsa AM, Gumbiner BM. The functional activity of E-cadherin controls tumor cell metastasis at multiple steps. *Proc Natl Acad Sci USA*. 2020; 117(11): 5931-5937. PMID: 32127478. PMCID: PMC7084067. doi: 10.1073/pnas.1918167117
6. Benchimol S, Fuks A, Jothy S, Beauchemin N, Shirota K, Stanners CP. Carcinoembryonic antigen, a human tumor marker, functions as an intercellular adhesion molecule. *Cell*. 1989; 57(2): 327-34. doi: 10.1016/0092-8674(89)90970-7
7. Hammarstrom S. The carcinoembryonic antigen (CEA) family: Structures, suggested functions and expression in normal and malignant tissues. *Semin Cancer Biol*. 1999; 9(2): 67-81. PMID: 10202129. doi: 10.1006/scbi.1998.0119
8. Hoffmann C, Berking A, Agerer F, Buntru A, Neske F, Chhatwal GS, et al. Caveolin limits membrane microdomain mobility and integrin-mediated uptake of fibronectin-binding pathogens. *J Cell Sci*. 2010; 123(Pt 24): 4280-91. PMID: 21098633. doi: 10.1242/jcs.064006
9. Liu J, Di G, Wu CT, Hu X, Duan H. CEACAM1 inhibits cell-matrix adhesion and promotes cell migration through regulating the expression of N-cadherin. *Biochem Biophys Res Commun*. 2013; 430(2): 598-603. PMID: 23219815. doi: 10.1016/j.bbrc.2012.11.107
10. Liu Q, Yang YM, Zhang QH, Zhang TG, Zhou Q, Zhou CJ. Inhibitor of differentiation is overexpressed with progression of benign to malignant lesions and related with carcinoembryonic antigen-related cell adhesion molecule 1 distribution in mammary glands. *Ann Diagn Pathol*. 2011; 15(1): 30-6. PMID: 21106423. doi: 10.1016/j.anndiagpath.2010.07.010

УДК 618.14-006.6-091.8:576.52

ЭКСПРЕССИЯ МОЛЕКУЛ КЛЕТОЧНОЙ АДГЕЗИИ В ТКАНИ ЭНДОМЕТРИЯ И ЭНДОМЕТРИОИДНЫХ АДЕНОКАРЦИНОМ

**Лындин Н. С., Кравцова О. И., Сикора В. В., Гирявенко Н. И.,
Лындина Ю. Н., Романюк А. Н., Зингер Б. Б.**

Резюме. Эндометриоидные эндометриальные аденокарциномы являются наиболее распространенным гистологическим вариантом злокачественных опухолей в полости матки. При этом особенности экспрессии неопластических клеток молекул межклеточной адгезии являются надежным прогностическим фактором при прогрессировании злокачественных опухолей. Одним из важных индикаторов прогрессирования карцином есть E-кадгерин, который определяет силу межклеточной адгезии и способности клеток к распространению. Среди других молекул адгезии в последнее время значительное внимание приковано к молекулам клеточной адгезии раково-эмбрионального антигена 1 (МКА-РЕА1).

Целью данного исследования стало изучение особенностей экспрессии E-кадгерина и МКА-РЕА1 в нормальном эндометрии и при эндометриоидных аденокарциномах.

Материал и методы. Для достижения поставленной цели были проведены исследования на ткани 10 образцов нормального эндометрия и 30 образцах эндометриоидной эндометриальной аденокарциномы (8380/3). Морфологические особенности неопластической ткани изучали при окраске гематоксилином и эозином. Визуализацию рецепторов к E-кадгерину и МКА-РЕА1 определяли с помощью соответствующих антител и системы детекции «UltraVision Quanto Detection System HRP DAB Chromogen» («Thermo scientific», США) в аналогичных участках опухоли на серийных срезах.

Результаты. Установлено, что ткань эндометрия демонстрирует различную экспрессию рецепторов МКА-РЕА1 и E-кадгерину в нормальном состоянии и при эндометриоидных аденокарциномах. Это свидетельствует об отсутствии каких-либо функциональных корреляций между ними. Экспрессия МКА-РЕА1 была обнаружена на апикальной поверхности люминального и железистого цилиндрического эпителия. В противовес этому, в ткани эндометриоидных эндометриальных карцином выявлено их выраженное гетерогенное распределение в опухолевых клетках. Более того, во время дедифференцирования опухолей белки исчезают с поверхности клетки.

С другой стороны, в норме E-кадгерин локализуется в межклеточных контактах и эпителиально-мезенхимальных соединениях. При дедифференцировании карцином происходило уменьшение интенсивности экспрессии E-кадгерина, что сопровождалось нарастанием ядерного полиморфизма раковых клеток и очаговым отделением клеток от общей опухолевой массы.

Выводы. Вариабельность паттернов экспрессии MCA-PEA1 и E-кадгерина при дедифференцировании эндометриоидных аденокарцином может быть индикатором неопластического трансформации и прогрессирования злокачественного процесса.

Ключевые слова: эндометрий, рецепторы, эндометриоидная аденокарцинома, молекулы клеточной адгезии.

UDC 618.14-006.6-091.8:576.52

Expression of Cell Adhesion Molecules in Endometrial Tissue and Endometrioid Adenocarcinomas

Lyndin M. S., Kravtsova O. I., Sikora V. V., Hyriavenko N. I., Lyndina Y. M., Romaniuk A. M., Singer B. B.

Abstract. Endometrioid endometrial adenocarcinomas are the most common histological variant of malignant tumors in the uterine cavity. In turn, the features of expression by neoplastic cells of intercellular adhesion molecules are a reliable prognostic factor in the progression of malignant tumors. One of the important indicators of cancer progression is E-cadherin, which determines the strength of intercellular adhesion and the ability of cells to spread. Among other adhesion molecules, considerable attention has recently been paid to the molecules of cell adhesion of carcino-embryonic antigen 1 (MCA-REA1).

Therefore, *the purpose of the study* was to study the expression of E-cadherin and MCA-REA1 in normal endometrium and endometrioid adenocarcinomas.

Materials and methods. To achieve this purpose, we performed tissue studies of 10 samples of normal endometrium and 30 samples of endometrioid endometrial adenocarcinoma (8380/3). Morphological features of neoplastic tissue were studied by hematoxylin and eosin staining. Visualization of E-cadherin and MCA-REA1 receptors was determined using the appropriate antibodies and the UltraVision Quanto Detection System HRP DAB Chromogen (Thermo scientific, USA) in similar areas of the tumor on serial sections.

Results and discussion. It has been shown that endometrial tissue demonstrates different expression of MCA-REA1 and E-cadherin receptors in the normal state and in endometrioid adenocarcinomas. This indicates the absence of any functional correlation between them.

Expression of MCA-REA1 was detected on the apical surface of the luminal and glandular columnar epithelium. In contrast, the endometrioid endometrial carcinoma tissues showed the pronounced heterogeneous location of MCA-REA1 in tumor cells. Moreover, due to the tumor dedifferentiation, these proteins disappear from the cell surface.

On the other hand, E-cadherin is normally localized in intercellular contacts and epithelial-mesenchymal junctions. During carcinoma dedifferentiation, the intensity of E-cadherin expression decreased, which was accompanied by an increase in nuclear polymorphism of cancer cells and focal separation of cells from the total tumor mass.

Conclusion. The variability of the expression patterns of MCA-REA1 and E-cadherin in the dedifferentiation of endometrioid adenocarcinoma may be an indicator of neoplastic transformation and progression of the malignant process.

Keywords: endometrium, receptors, endometrioid adenocarcinoma, cell adhesion molecules.

ORCID and contributionship:

Mykola S. Lyndin : 0000-0003-4385-3903 ^{A,B,C,D,E,F}

Olga I. Kravtsova : 0000-0003-1393-8383 ^{A,B,D,E}

Vladyslav V. Sikora : 0000-0002-4147-6879 ^{B,C,D,F}

Natalia I. Hyriavenko : 0000-0002-9805-014X ^{A,B,D,F}

Yulia M. Lyndina: 0000-0002-2132-0965 ^{A,C,D,F}

Anatolii M. Romaniuk : 0000-0003-2560-1382 ^{A,B,C,D,E,F}

Bernhard B. Singer : 0000-0002-2213-6000 ^{A,B,C,D,E,F}

A – Work concept and design, B – Data collection and analysis,
C – Responsibility for statistical analysis, D – Writing the article,
E – Critical review, F – Final approval of the article

CORRESPONDING AUTHOR

Vladyslav V. Sikora

Sumy State University, Medical Institute,

Department of Pathology

31, Privokzalna St., Sumy 40022, Ukraine

tel: +380507276193, e-mail: v.sikora@med.sumdu.edu.ua

The authors of this study confirm that the research and publication of the results were not associated with any conflicts regarding commercial or financial relations, relations with organizations and/or individuals who may have been related to the study, and interrelations of coauthors of the article.

Стаття надійшла 06.08.2021 р.

Рекомендована до друку на засіданні редакційної колегії після рецензування