

DOI: 10.26693/jmbs05.05.142

УДК 616.741:616.728-001-07

Ждан В. М., Іваницький І. В., Хайменова Г. С., Іщейкіна Ю. А.

ПОКАЗНИКИ ЕЛАСТИЧНОСТІ КЛУБОВО-ПОПЕРЕКОВОГО М'ЯЗУ У ПАЦІЄНТІВ З БОЛЕМ В НИЖНІЙ ЧАСТИНІ СПИНИ В ЗАЛЕЖНОСТІ ВІД НАЯВНОСТІ СИНДРОМУ ДОБРОЯКІСНОЇ ГІПЕРМОБІЛЬНОСТІ СУГЛОБІВ

Українська медична стоматологічна академія, Полтава, Україна

ivivanytskyi@gmail.com

Біль у нижній частині спини є актуальною проблемою, в той же час причини цього больового синдрому досить неоднорідні і поєднання їх на сьогоднішній день вивчено недостатньо. Відомо, що наявність у пацієнта синдрому доброякісної гіпермобільності суглобів значно погіршує перебіг і прояви болю в нижній частині спини. Однією зі складових больового синдрому при цій патології є зміни клубово-поперекового м'яза – псоас-синдром. У той же час, діагностика псоас-синдрому в практичній медицині утруднена відсутністю специфічних лабораторних аналізів і візуалізаційних методик.

Метою роботи стало вивчення можливостей визначення тону клубово-поперекового м'яза за допомогою зсувнохвильової еластометрії у пацієнтів з синдромом болю в нижній частині спини, і відмінність їх тону в залежності від наявності у пацієнтів синдрому доброякісної гіпермобільності суглобів.

Було обстежено 83 пацієнти із болем в нижній частині спини віком $42,31 \pm 1,54$ роки, з яких 41 були жіночої та 42 чоловічої статі. Для участі у дослідженні усім пацієнтам проводилося рентгенологічне та ультразвукове дослідження кульшових суглобів, за наявності ознак остеоартриту пацієнти виключались із дослідження.

Для визначення наявності ознак гіпермобільності суглобів використовувались критерії Бейтона, діагноз синдрому доброякісної гіпермобільності суглобів виставлявся за умови отримання більше 5 балів. Серед обстежених за критеріями Бейтона 18 пацієнтів відповідали діагнозу синдрому доброякісної гіпермобільності суглобів, серед них було 13 жінок і 5 чоловіків. У якості контрольної групи було обрано 15 пацієнтів віком $45,6 \pm 1,74$ роки без наявності скарг на біль в поперековій ділянці спини та в ділянці кульшових суглобів, та без ознак синдрому доброякісної гіпермобільності суглобів.

Для визначення показника жорсткості дистальних відділів попереково-клубового м'яза була використана зсувнохвильова еластометрія. Для визначення вираженості больового синдрому використовували візуальну аналогову шкалу болю із градацією від 1 до 10.

Було виявлено, що у всіх пацієнтів зі скаргами на біль в нижній частині спини відзначався достовірно більш високий тонус клубово-поперекового м'яза в порівнянні з групою умовно здорових пацієнтів. Підвищення тону мало сильний кореляційний зв'язок з вираженістю больового синдрому за даними візуальної аналогової шкали. Показники жорсткості м'язової тканини не залежали від наявності та вираженості синдрому доброякісної гіпермобільності суглобів.

Ключові слова: синдром доброякісної гіпермобільності суглобів, синдром клубово-поперекового м'яза, еластометрія.

Зв'язок роботи з науковими програмами, планами, темами. Дана робота є фрагментом науково-дослідної теми кафедри сімейної медицини і терапії Української медичної стоматологічної академії «Особливості перебігу, прогнозу та лікування коморбідних станів при захворюваннях внутрішніх органів з урахуванням генетичних, вікових і гендерних аспектів», № держ. реєстрації 0118U004461.

Вступ. Біль у нижній частині спини залишається однією із найбільш актуальних проблем у практиці сімейного лікаря та терапевта. Основними напрямками диференційно-діагностичного пошуку у цьому випадку залишається виключення «червоних» та «жовтих» прапорців. Серед них слід виділити основні, які свідчать про можливу наявність тяжкої патології (перелом тіла хребця, пухлини елементів хребта й спинного мозку, метастази, синдром компресії нервових корінців кінського хвоста та ін.), а саме:

- вік хворого старше 50 або до 18-ти років;
- лихоманка;
- втрата маси тіла;
- високоенергетичні травми в анамнезі, а в осіб літнього та старечого віку також і низькоенергетичні;
- онкологічна патологія під час обстеження й в анамнезі;
- прийом імуносупресивної терапії, глюкокортикостероїдів;
- втрата чутливості в області промежини;
- нетримання / затримка сечі, калу;

- тяжкий прогресуючий неврологічний дефіцит;
- нещодавно перенесені бактеріальні інфекції;
- максимальна інтенсивність болю в нічний час;
- тривалість епізоду болю понад 6 тижнів.

При відсутності вищевказаних симптомів біль в спині розглядається як механічний, обумовлений вертебральними причинами [1]. Відомо, що механічний біль у нижній частині спини або нижніх кінцівках складає до 97% від усіх випадків болю в нижній частині спини і в свою чергу може викликати наступними факторами:

- Перенапруження, розтягнення, ушкодження поперекового відділу хребта (ідіопатичний біль) (70%).
- Дегенеративні зміни міжхребцевих дисків і фасеткових суглобів, як правило, пов'язані з віком (10%).
- Грижа міжхребцевого диска (4%).
- Стеноз (3%).
- Остеопоротичні компресійні переломи (4%).
- Спондилолітез (2%).
- Травматичні переломи (<1%).
- Вроджені захворювання (<1%).
- Виражений кіфоз.
- Тяжкі форми сколіотичної хвороби.
- Перехідні хребці.
- Спондилоліз.
- Внутрішні розриви диска або дискогенний біль у нижній частині спини.
- Нестабільність хребетних рухових сегментів внаслідок наявності гіпермобільності.

Відомо, що пацієнти з ознаками синдрому доброякісної гіпермобільності суглобів (СДГМС) мають більш виражені ознаки патологічних змін поперекового відділу хребта, ніж пацієнти, які не мають цієї патології [2].

У той же час, біль у поперековій частині спини з іррадіацією в кульшові суглоби може бути пов'язаний із порушенням тону клубово-поперекового м'язу – так званим псоас-синдромом [4, 5]. Необхідно враховувати, що діагностика псоас-синдрому є досить складним завданням, оскільки для нього немає специфічних лабораторних ознак та рентгенологічних змін. Найбільш інформативними методами діагностики цієї патології залишаються ультразвукова діагностика та магнітно-резонансна томографія, за допомогою яких вдається виявити потовщення сухожилку клубово-поперекового м'язу [6].

Необхідно враховувати, що на ранніх стадіях розвитку синдрому, за наявності больового синдрому та вираженої спастичності м'язу, ознаки уражень сухожилку можуть бути відсутніми.

Для визначення тону м'язу може використовуватись еластометрія – один із сучасних методів ультразвукової діагностики. Використання

зсувнохвильової еластометрії дозволяє визначати еластичність м'язової тканини, показники жорсткості міжхребцевих дисків, та порівнювати їх в різних зонах [3].

Метою даного дослідження стало вивчення можливості визначення тону клубово-поперекового м'язу за допомогою зсувнохвильової еластометрії у пацієнтів із синдромом болю в нижній частині спини, та відмінність їх тону в залежності від наявності у пацієнтів ознак синдрому доброякісної гіпермобільності суглобів (СДГМС).

Матеріал та методи дослідження. Для досягнення мети було обстежено 83 пацієнти із болем в нижній частині спини віком $42,31 \pm 1,54$ роки, з яких 41 були жіночої та 42 чоловічої статі на базі навчально-практичного центру кафедри сімейної медицини і терапії УМСА. Пацієнти із «червоними» або «жовтими» прапорцями (лихоманка, втрата маси тіла, високоенергетичні травми в анамнезі, онкологічна патологія під час обстеження й в анамнезі, прийом імуносупресивної терапії, глюкокортикостероїдів; втрата чутливості в області промежини; нетримання / затримка сечі, калу; тяжкий прогресуючий неврологічний дефіцит; нещодавно перенесені бактеріальні інфекції; максимальна інтенсивність болю в нічний час; тривалість епізоду болю понад 6 тижнів) виключались із дослідження. Для участі у дослідженні усім пацієнтам проводилося рентгенологічне та ультразвукове дослідження кульшових суглобів, за наявності ознак остеоартриту пацієнти виключались із дослідження.

Дослідження виконані з дотриманням основних положень «Правил етичних принципів проведення наукових медичних досліджень за участю людини», затверджених Гельсінською декларацією (1964-2013 рр.), ICH GCP (1996 р.), Директиви ЄЕС № 609 (від 24.11.1986 р.), наказів МОЗ України № 690 від 23.09.2009 р., № 944 від 14.12.2009 р., № 616 від 03.08.2012 р. Всі учасники були інформовані щодо цілей, організації, методів дослідження та підписали інформовану згоду щодо участі у ньому, і вжиті всі заходи для забезпечення анонімності пацієнтів.

Для визначення наявності ознак гіпермобільності суглобів використовувались критерії Бейтона, діагноз СДГМС виставлявся за умови отримання більше 5 балів. Серед обстежених за критеріями Бейтона 18 пацієнтів відповідали діагнозу СДГМС, серед них було 13 жінок і 5 чоловіків. У якості контрольної групи було обрано 15 пацієнтів віком $45,6 \pm 1,74$ роки без наявності скарг на біль в поперековій ділянці спини та в ділянці кульшових суглобів та без ознак синдрому доброякісної гіпермобільності суглобів.

Для визначення показнику жорсткості дистальних відділів попереково-клубового м'язу

використовували зсувнохвильову еластометрію. Визначення показнику еластичності м'язової тканини проводили на ультразвуковому апараті «Radmir Ultima Expert», за допомогою конвексного датчику на частоті 3,5 Мгц в режимі зсувнохвильової еластометрії. Усі дослідження проводили після випорожнення кишечника та сечового міхура пацієнтом з метою уникнути стороннього впливу на показники жорсткості навколишніх м'язів.

Для визначення вираженості больового синдрому використовували візуальну аналогову шкалу болю із градацією від 1 до 10.

Для комп'ютерної статистичної обробки даних використовували табличний редактор «Microsoft Excel» та програму статистичного аналізу Analyst Soft Stat Plus, версії 2018 року.

Для аналізу нормальності розподілу отриманих даних використовували критерії Ліллієфорса та Шапіро-Уїлка. Для визначення нормальності використовували рівень $p < 0,05$. У випадку нормального розподілу даних обчислювали значення середньої арифметичної величини (M) і середньої квадратичної помилки результату (т). Вірогідність різниці між показниками, які порівнювались, визначали за допомогою критерію Стьюдента. Для аналізу кореляційних зв'язків використовували метод Пірсона.

У випадку відсутності нормального розподілу досліджуваних даних центральні тенденції та дисперсії досліджуваних ознак описували за допомогою медіани (Me) та інтерквартильного розмаху (25 та 75 перцентилі). Для подальшого дослідження використовували критерії Манна-Уїтні, Вальда-Вольфовица, Колмогорова-Смірнова, для аналізу кореляції використовували методи Спірмена та Кендалла. Статистично значимими вважались відмінності на рівні $p < 0,05$.

Результати дослідження та їх обговорення. У пацієнтів без болю в нижній ділянці спини показники жорсткості клубово-поперекового м'язу при вимірюванні над кульшовим суглобом склали $9,05 \pm 1,3$ кПа справа та $8,93 \pm 1,7$ кПа зліва, у пацієнтів із болем в нижній частині спини показники жорсткості клубово-поперекового м'язу при вимірюванні над кульшовим су-

глобом склали $12,9 \pm 1,3$ кПа справа та $12,7 \pm 1,26$ кПа зліва, різниця між групами була достовірною ($p < 0,05$), у пацієнтів із ознаками СДГМС та болем в нижній частині спини показники жорсткості клубово-поперекового м'язу при вимірюванні над кульшовим суглобом склали $12,52 \pm 1,3$ кПа справа та $12,3 \pm 1,34$ кПа зліва, та статистично не відрізнялись від показників основної групи. При вимірюванні жорсткості клубового м'язу показники склали $8,57 \pm 1,27$ кПа справа та $8,69 \pm 1,68$ кПа зліва, у пацієнтів із болем в нижній частині спини показники жорсткості клубового м'язу склали $11,87 \pm 1,25$ кПа справа та $12,1 \pm 1,79$ кПа зліва, різниця між групами була достовірною ($p < 0,05$), у пацієнтів із ознаками СДГМС та болем в нижній частині спини показники жорсткості клубового м'язу склали $13,21 \pm 1,9$ кПа справа та $12,76 \pm 1,64$ кПа зліва, та статистично не відрізнялись від показників основної групи. Вимірювання жорсткості великого поперекового м'язу було ускладнене за рахунок розташування петель кишечника перед м'язом, результати були недостовірними і до остаточного аналізу включені не були. Показник вираженості больового синдрому за шкалою ВАШ в групі пацієнтів з болем в нижній частині спини без СДГМС склав $7,51 \pm 1,38$, у пацієнтів з болем в нижній частині спини та ознаками СДГМС склав $7,98 \pm 1,59$ (рисунок).

При проведенні кореляційного аналізу було виявлено, що зв'язок між рівнем вираженості больового синдрому за шкалою ВАШ та показником жорсткості клубово-поперекового м'язу у пацієнтів без ознак СДГМС становив $r = 0,65$, $p < 0,05$, у пацієнтів із ознаками СДГМС $r = 0,69$, $p < 0,05$, що свідчить про можливий вклад у розвиток та інтенсивність больового синдрому спастичного скоро-

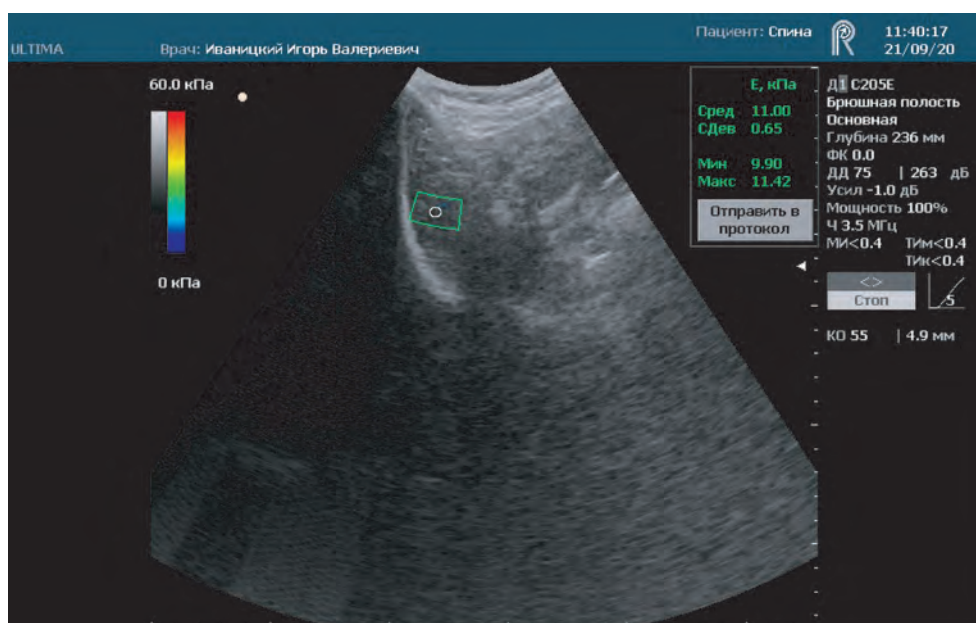


Рис. Результати еластометрії клубово-поперекового м'язу у пацієнтів із наявністю болю в нижній частині спини

чення клубово-поперекового м'язу у пацієнтів із болем в нижній частині спини. Необхідно відмітити, що відсутність відмінностей як між показниками жорсткості м'язової тканини, так і вираженості больового синдрому за даними ВАШ у пацієнтів без ознак СДГМС та з ознаками СДГМС, ускладнює визначення ролі гіпермобільності суглобів та надмірної еластичності сполучної тканини в розвитку подальших уражень хребта, які зустрічаються достовірно частіше у пацієнтів із СДГМС [2, 3].

За даними літератури, середній рівень жорсткості м'язової тканини може значно коливатись в залежності від ступеня скорочення м'язу, наявності його ушкоджень, набряку, який значно зменшує еластичність м'язової тканини. Існують дані, що жорсткість м'язів залежить від віку, статі, та ряду нервово-м'язових захворювань, таких як церебральний параліч та хвороба Паркінсона [7, 8]. Окрім того, на значення рівня модуля зсуву має вплив положення суглобів, і, як наслідок, зміна жорсткості пасивних м'язів. Також були продемонстровані ефекти розтягнення, відмічались зміни жорсткості м'язів після розминки та скорочення м'язів. Використання зсувнохвильової еластометрії для кількісної оцінки жорсткості скелетних м'язів були досліджені декількома авторами [9, 10, 11, 12, 13]. Для кількісної оцінки жорсткості м'язів, як правило, використовують прилади жорсткого вимірювання або біомеханічні методи для оцінки змін у відношенні довжини м'язів та сухожил'я. Однак ці методики мають важливі обмеження, оскільки не

можуть відокремити зміни жорсткості між різними тканинами або між м'язовими шарами. У цьому відношенні методи візуалізації можуть дозволити вимірювати зміни жорсткості м'язової тканини з кращою просторовою локалізацією [14, 15]. Не зважаючи на те, що результати переважно демонструють високу точність методу зсувнохвильової еластометрії, у більшості досліджень основна увага надавалась м'язам тулуба, ніг та ділянки плеча, даних щодо вивчення еластометричних показників клубово-поперекового м'язу як в нормі, так і при патології нам знайти не вдалось.

Висновки. Таким чином, у всіх пацієнтів із скаргами на біль в нижній частині спини відмічався достовірно вищий тонус клубово-поперекового м'язу у порівнянні із групою умовно здорових. Підвищення тонуса клубово-поперекового м'язу при болю в нижній частині спини має патогенетичне та клінічне значення, оскільки корелює із інтенсивністю больового синдрому за ВАШ. Пацієнти з ознаками СДГМС та болем в нижній частині спини не відрізнялись за результатами вимірювання жорсткості м'язової тканини у порівнянні із пацієнтами без ознак СДГМС.

Перспективи подальших досліджень. Враховуючи виявлені зміни, необхідним є визначення можливостей лікувального впливу на патологічний гіпертонус клубово-поперекового м'язу та визначення найбільш ефективних методик при терапії цієї патології з урахуванням наявності СДГМС у цих пацієнтів.

References

1. Povoroznyuk VV, Bystrytska MA. Bil u nyzhniy chastyni spyny – suchasnyi pohlyad na problemu [Lower back pain is a modern view of the problem]. *Problemy osteolohiyi*. 2016; 19(3-4): 5-16. [Ukrainian]
2. Ivanytskyi IV. Ultrazvukovi oznaky zmin poperekovoho viddilu khrebta u patsiyentiv z syndromom dobroyakisnoi hipermobilnosti suhlobiv [Ultrasound signs of changes in the lumbar spine in patients with benign joint hypermobility syndrome]. *Aktualni problemy suchasnoi medytsyny: Visnyk ukrainskoi medychnoi stomatolohichnoi akademiyi*. 2013; 3(43): 15-21. [Ukrainian]
3. Ivanytskyi IV, Ivanytska TA, Shtompel VYu. Ultrazvukova elastohrafiya zsvnoyu khvyleyu mizhkhrebtsevykh diskiv u patsiyentiv z syndromom dobroyakisnoi hipermobilnosti suhlobiv [Ultrasound elastography with shear wave of intervertebral discs in patients with benign joint hypermobility syndrome]. *Aktualni problemy suchasnoi medytsyny: Visnyk ukrainskoi medychnoi stomatolohichnoi akademiyi*. 2016; 2(54). [Ukrainian]
4. Yeap PM, Robinson P, Ultrasound Diagnostic and Therapeutic Injections of the Hip and Groin. *J Belg Soc Radiol*. 2017 Dec 16; 101(Suppl 2): 6.
5. Anderson CN. Iliopsoas: Pathology, Diagnosis, and Treatment. *Clin Sports Med*. 2016 Jul; 35(3): 419-433.
6. Laor T. Hip and groin pain in adolescents. *Pediatr Radiol*. 2010 Apr; 40(4): 461-7.
7. Akagi R, Yamashita Y, Ueyasu Y. Age-Related Differences in Muscle Shear Moduli in the Lower Extremity. *Ultrasound Med Biol*. 2015; 41: 2906-2912.
8. Eby SF, Cloud BA, Brandenburg JE, Giambini H, Song P, Chen S, et al. Shear wave elastography of passive skeletal muscle stiffness: Influences of sex and age throughout adulthood. *Clin Biomech*. 2015; 30: 22-27.
9. Le Sant G, Ates F, Brasseur J-L, Nordez A. Elastography Study of Hamstring Behaviors during Passive Stretching. Pérez MA, editor. *PLoS One*. 2015; 10: e0139272.
10. Hatta T, Giambini H, Sukegawa K, Yamanaka Y, Sperling JW, Steinmann SP, et al. Quantified Mechanical Properties of the Deltoid Muscle Using the Shear Wave Elastography: Potential Implications for Reverse Shoulder Arthroplasty. *PLoS One*. 2016; 11(5): e0155102.

11. Hirayama K, Akagi R, Takahashi H. Reliability of ultrasound elastography for the quantification of transversus abdominis elasticity. *Acta Radiol Open*. 2015 Sep 8; 4(9): 2058460115603420.
12. Taş S, Onur MR, Yılmaz S, Soylu AR, Korkusuz F. Shear Wave Elastography Is a Reliable and Repeatable Method for Measuring the Elastic Modulus of the Rectus Femoris Muscle and Patellar Tendon. *J Ultrasound Med*. 2017; 36: 565-570.
13. MacDonald D, Wan A, McPhee M, Tucker K, Hug F. Reliability of Abdominal Muscle Stiffness Measured Using Elastography during Trunk Rehabilitation Exercises. *Ultrasound Med Biol*. 2016; 42: 1018-1025.
14. Santos R, Valamatos MJ, Mil-Homens P, Armada-da-Silva P. The Effect of Strength Training on Vastus Lateralis' Stiffness: An Ultrasound Quasi-Static Elastography Study. *Int J Environ Res Public Health*. 2020 Jun; 17(12): 4381.
15. Leng Y, Wang Z, Bian R, Lo WLA, Xie X, Wang R, et al. Alterations of Elastic Property of Spastic Muscle With Its Joint Resistance Evaluated From Shear Wave Elastography and Biomechanical Model. *Front Neurol*. 2019 Jul 10; 10: 736.

УДК 616.741:616.728-001-07

ПОКАЗАТЕЛИ ЭЛАСТИЧНОСТИ ПОДВЗДОШНО-ПОЯСНИЧНОЙ МЫШЦЫ У ПАЦИЕНТОВ С БОЛЬЮ В НИЖНЕЙ ЧАСТИ СПИНЫ В ЗАВИСИМОСТИ ОТ НАЛИЧИЯ СИНДРОМА ДОБРОКАЧЕСТВЕННОЙ ГИПЕРМОБИЛЬНОСТИ СУСТАВОВ

**Ждан В. Н., Иваницкий И. В.,
Хайменова Г. С., Ищейкина Ю. А.**

Резюме. Боль в нижней части спины является актуальной проблемой, в то же время причины этого болевого синдрома достаточно неоднородны, и сочетание их на сегодняшний день изучено недостаточно. Известно, что наличие у пациента синдрома доброкачественной гипермобильности суставов значительно ухудшает течение и проявление боли в нижней части спины. Одной из составляющих болевого синдрома при этой патологии являются изменения подвздошно-поясничной мышцы – псоас-синдром. В то же время диагностика псоас-синдрома в практической медицине затруднена отсутствием специфических лабораторных анализов и визуализационных методов.

Целью работы стало изучение возможностей определения тонуса подвздошно-поясничной мышцы с помощью сдвиговой эластометрии у пациентов с синдромом боли в нижней части спины, и различие их тонуса в зависимости от наличия у пациентов синдрома доброкачественной гипермобильности суставов.

Было обследовано 83 пациента с болью в нижней части спины в возрасте $42,31 \pm 1,54$ года, из них 41 женщина и 42 мужчин. Для участия в исследовании всем пациентам проводилось рентгенологическое и ультразвуковое исследование тазобедренных суставов, при наличии признаков остеоартрита пациенты исключались из исследования.

Для определения наличия признаков гипермобильности суставов использовались критерии Бейтона, диагноз синдрома доброкачественной гипермобильности суставов выставлялся при условии получения более 5 баллов. Среди обследованных по критериям Бейтона 18 пациентов отвечали диагнозу синдрома доброкачественной гипермобильности суставов, среди них было 13 женщин и 5 мужчин. В качестве контрольной группы были выбраны 15 пациентов в возрасте $45,6 \pm 1,74$ года без наличия жалоб на боль в поясничной области спины и в области тазобедренных суставов, и без признаков синдрома доброкачественной гипермобильности суставов.

Для определения показателя жесткости дистальных отделов пояснично-подвздошной мышцы применяли сдвиговолновую эластометрию. Для определения выраженности болевого синдрома использовали визуальную аналоговую шкалу боли с градацией от 1 до 10.

Было установлено, что у всех пациентов с жалобами на боль в нижней части спины отмечался достоверно более высокий тонус подвздошно-поясничной мышцы по сравнению с группой условно здоровых пациентов. Повышение тонуса имело корреляционную связь с выраженностью болевого синдрома по данным визуальной аналоговой шкалы. Показатели жесткости мышечной ткани не зависели от наличия и выраженности синдрома доброкачественной гипермобильности суставов.

Ключевые слова: синдром доброкачественной гипермобильности суставов, синдром подвздошно-поясничной мышцы, эластометрия.

UDC 616.741:616.728-001-07

Indicators of Elasticity of the Iliopsoas Muscle in Patients with Pain in the Lower Part of the Back due to the Manifestation of the Benign Joint Hypermobility Syndrome

Zhdan V. M., Ivanitskiy I. V., Khaimenova G. S., Ischeikina Yu. A.

Abstract. Pain in the lower back is a highly urgent problem that leads to a decrease in the quality of life of a large number of patients in the modern world. At the same time, the causes of pain in the lower back are different and their combination has not been sufficiently studied to date. It is known that the presence of benign joint hypermobility syndrome in a patient significantly worsens the course and manifestations of pain in the lower back. One of the components of pain in the lower back is changes in the iliopsoas muscle. This is psoas syndrome. At the same time, the diagnosis of psoas syndrome in practical medicine is complicated by the lack of specific laboratory tests and imaging techniques.

The purpose of this work was to study the possibilities of determining the tension of the iliopsoas muscle using shear wave elastometry in patients with pain syndrome in the lower back and the difference between their tensions depending on the presence of benign hypermobility syndrome in patients.

Material and methods. We examined 83 patients with lower back pain aged 42.31 ± 1.54 years, 41 were female and 42 were male. To participate in the study, all patients underwent X-ray and ultrasound examination of the hip joints. Patients were excluded from the study in the presence of signs of osteoarthritis.

To determine the presence of signs of hypermobility of the joints, we used the criteria of Baiton; the diagnosis was made on condition of obtaining more than 5 points. Among the patients examined by the Bayton criteria, 18 patients were diagnosed with benign joint hypermobility syndrome, among them 13 women and 5 men. As a control group, we selected 15 patients aged 45.6 ± 1.74 years without complaints of pain in the lumbar region of the back and hips and without signs of benign joint hypermobility syndrome.

We used shear wave elastometry to determine the stiffness of the distal parts of the lumbosacral muscle. A visual analog scale of pain (from 1 to 10) was used to determine the severity of the pain syndrome.

Conclusion. We found that all patients with complaints of pain in the lower back had a significantly higher tension of the iliopsoas muscle in comparison with the group of conditionally healthy patients. The increase in tension had a strong correlation with the severity of pain syndrome according to the data of the visual analogue scale. Indicators of muscle tissue rigidity did not depend on the presence and severity of benign joint hypermobility syndrome.

Keywords: benign joint hypermobility syndrome, iliopsoas muscle syndrome, elastometry.

The authors of this study confirm that the research and publication of the results were not associated with any conflicts regarding commercial or financial relations, relations with organizations and/or individuals who may have been related to the study, and interrelations of coauthors of the article.

Стаття надійшла 18.08.2020 р.

Рекомендована до друку на засіданні редакційної колегії після рецензування