

DOI: 10.26693/jmbs05.05.073

УДК 611.982.018:[611.13/.14+611.835]:616-089

Хмара Т. В., Григор'єва П. В., Лека М. Ю., Попович А. І.

МЕТОД ПРЕПАРУВАННЯ ПЕРЕДНЬОЇ СТЕГНОВОЇ ДІЛЯНКИ ДЛЯ ВСТАНОВЛЕННЯ ФЕТАЛЬНОЇ АНАТОМІЧНОЇ МІНЛИВОСТІ СУДИННО-НЕРВОВИХ УТВОРЕНЬ

Вищий державний навчальний заклад України
«Буковинський державний медичний університет»,
Чернівці, Україна

khmara.tv.6@gmail.com

Визначення проєкційно-синтопічних взаємовідношень судинно-нервових структур у межах стегнового кільця, стегнового трикутника, затульного і привідного каналу у плодів людини набуває особливого значення у фетальній хірургії, і вимагає застосування відповідного комплексу методів морфологічного дослідження. Одержання даних щодо топографо-анатомічних особливостей нервів, поверхневих і глибоких кровоносних судин передньої стегнової ділянки впродовж плодового періоду онтогенезу людини є актуальним завданням фетальної анатомії.

Метою дослідження було визначення методики найбільш раціональної послідовності дій під час препарування судинно-нервових структур передньої стегнової ділянки у плодів людини для одержання стандартних результатів, придатних для співставлення у віковому аспекті.

Дослідження проведено на 80 плодах людини 81,0-375,0 мм тім'яно-куприкової довжини за допомогою макромікроскопічного препарування. Після обраної послідовності препарування нервів і судин передньої стегнової ділянки у плодів людини 4-10 місяців для з'ясування форм їхньої вікової та індивідуальної анатомічної мінливості також додатково застосовано такі методи як ін'єкція судин, поверхнєве забарвлення відпрепарованих судин і нервів та морфометрія.

Запропонована та апробована методика препарування судинно-нервових структур передньої стегнової ділянки у плодів людини забезпечує стандартність одержання даних щодо їхньої типової і варіантної анатомії.

Використана послідовність дій під час препарування судинно-нервових утворень передньої стегнової ділянки плодів людини максимально зберігає натуральність вигляду та співвідношень між структурами об'єкту дослідження.

Під час поетапного препарування гілок поперекового сплетення, поверхневих і глибоких вен нижніх кінцівок, поверхневих і глибоких пахвинних лімфатичних вузлів, гілок стегнової артерії встановлена вікова та індивідуальна фетальна анатомічна мінливість судинно-нервових утворень передньої стегнової ділянки. Зокрема, у плодів людини

встановлено особливості внутрішньом'язового галуження нервів і артерій у м'язах передньої і присередньої груп стегна, анатомічну мінливість стегнової артерії та її гілок, варіантну анатомію великої підшкірної вени та її приток, а також шкірних нервів стегна.

Ключові слова: передня стегнова ділянка, препарування, анатомічна мінливість, плід, людина.

Зв'язок роботи з науковими програмами, планами, темами. Дослідження є фрагментом планової комплексної теми кафедри гістології, цитології та ембріології ВДНЗ України «Буковинський державний медичний університет» «Закономірності морфогенезу та структурно-функціональні особливості тканин і органів в онтогенезі людини», № державної реєстрації 0116U002938.

Вступ. Розробка раціональних доступів до судинно-нервових утворень передньої стегнової ділянки, способів оперативних втручань у межах затульного, стегнового і привідного каналів та стегнового трикутника передбачає глибокі знання щодо їхньої типової і варіантної анатомії на різних стадіях онтогенезу людини. Однією з важливих проблем при лікуванні захворювань магістральних артерій нижніх кінцівок є виділення гілок стегнової артерії у верхній третині стегна. На основі вивчення варіантів топографії стегнових судин і нервів у стегновому трикутнику Скарпа, виділяють такі доступи: через клітковину клубово-гребінної ямки, футляри довгого привідного і кравецького м'язів. Як наголошують окремі автори [1], при виконанні присереднього доступу до стегнової артерії через її виділення під пахвинною зв'язкою позадвжнім розрізом через клітковину клубово-гребінної ямки, відповідно проєкційній лінії Кона, можлива травматизація, яка зумовлена пересіченням лімфатичних судин і вузлів, пошкодженням стовбура великої підшкірної вени (ВПВ) та її приток тощо. Інші дослідники [2] вважають найбільш раціональним виділення стегнових судин у нижній третині стегнового трикутника через фасціальний футляр довгого привідного м'яза. Також використовують бічний спосіб виділення стегнової артерії у стегновому

трикутника Скарпа через піхву кравецького м'яза. Для цього розріз шкіри і підшкірної клітковини проводять по ходу кравецького м'яза, починаючи від верхньої передньої клубової ості. Після розсічення передньої і задньої стінок піхви кравецького м'яза та відведення його назовні виявляють стегнові судини. Найбільше визнання серед судинних хірургів отримав бічний доступ до стегнових судин, зокрема для знаходження глибокої стегнової артерії. Для цього виконують розріз шкіри по бічному краю кравецького м'яза, після розкриття фасції, кравецький м'яз відводиться присередньо і, обережно розшаровують тканини по присередньому краю прямого м'яза стегна та виявляють основний стовбур глибокої стегнової артерії.

Пошкодження стегнових вен може траплятися при видаленні поверхневих розширених вен, виконанні герніотомії защемленої стегнової грижі, видаленні великих пухлин м'яких тканин і секвестростомії при остеомієліті стегна тощо [3]. При затримці редукції первинних вен на передній поверхні стегна підшкірні вени утворюють сітку з великими петлями, в якій досить важко віддиференціювати основний стовбур ВПВ, яка може бути представлена 2 або навіть 3 стовбурами. При цьому в нижній третині стегна стовбур ВПВ часто буває подвоєним [4, 5].

У джерелах літератури трапляються повідомлення стосовно ультразвукової анатомії шкірних нервів кінцівок [6-8]. Так, K.V. Chang et al. [7] описує передній шкірний нерв стегна, що є гілкою стегнового нерва.

Безпосереднім продовженням стегнового нерва є підшкірний нерв, який супроводжує стегнову артерію у передній стегновій борозні і в привідному каналі. Підшкірний нерв виходить з привідного каналу разом з низхідною колінною артерією та пронизує широку фасцію стегна [6, 7].

Вочевидь, що визначення проєкційно-синтопічних взаємовідношень судинно-нервових структур у межах стегнового кільця, стегнового трикутника, затульного і привідного каналу у плодів 4-10 місяців набуває особливого значення у фетальній хірургії, і вимагає застосування відповідного комплексу методів морфологічного дослідження. Тому, для одержання даних придатних для співставлення у віковому аспекті необхідно винайти та апробувати стандартну послідовність дій по препаруванню структурних елементів передньої стегнової ділянки у плодів людини.

Мета дослідження – визначити методику найбільш раціональної послідовності дій під час препарування судинно-нервових структур передньої стегнової ділянки у плодів людини для одержання стандартних результатів, придатних для співставлення у віковому аспекті.

Матеріал та методи дослідження. Дослідження проведено на 80 плодах людини 81,0-375,0 мм тім'яно-куприкової довжини (ТКД) за допомогою макромікроскопічного препарування. Після обраної послідовності препарування нервів і судин передньої стегнової ділянки у плодів людини 4-10 місяців для з'ясування форм їхньої вікової та індивідуальної анатомічної мінливості також додатково застосовано такі методи як ін'єкція судин, поверхнєве забарвлення відпрепарованих судин і нервів та морфометрія.

Препарати плодів масою понад 500,0 г вивчали безпосередньо у Чернівецькій обласній комунальній медичній установі "Патологоанатомічне бюро" згідно договору про співпрацю. Для дослідження також використані препарати плодів з музею кафедри гістології, цитології та ембріології ВДНЗ України «Буковинський державний медичний університет».

Дослідження виконані з дотриманням основних біоетичних положень Конвенції Ради Європи з прав людини та біомедицини (від 04.04.1997 р.), Гельсінської декларації Всесвітньої медичної асоціації про етичні принципи проведення наукових медичних досліджень за участю людини (1964-2013 рр.), наказу МОЗ України № 690 від 23.09.2009 р. та з урахуванням методичних рекомендацій МОЗ України «Порядок вилучення біологічних об'єктів від померлих осіб, тіла яких підлягають судово-медичній експертизі та патологоанатомічному дослідженню, для наукових цілей» (2018 р.). Комісією з питань біомедичної етики ВДНЗ України «Буковинський державний медичний університет» порушень морально-правових норм при проведенні наукового дослідження не виявлено.

Результати дослідження. Перед початком препарування судин та нервів передньої стегнової ділянки ми фіксували макропрепарат на препарувальному столику, прямокутної форми, розмірами 20,0 см x 15,0 см, товщиною 2,0 см, виготовленому з пінополістиролу (пінопласту). Надалі макропрепарат, закріплений на полістирольному столику, переносили в ємність (бокс для зберігання Heidrun R-Box 1,5 л), заповнений водопровідною відстояною водою. Макропрепарат розміщували під нахилом 45° так, щоб передня стегнова ділянка була вкрита шаром води, не менше ніж 1,0-1,5 см.

Макропрепарат плода або однієї чи двох нижніх кінцівок фіксували голками для ін'єкцій в тих місцях, які не були об'єктом препарування, при цьому кінцівки дещо відводили та обертали назовні. Кут між двома розведеними нижніми кінцівками, в середньому, становив 40°.

Після закріплення і установки об'єкта для препарування виконували розмітку розрізів шкіри

передньої стегнової ділянки. Розрізи виконували очним загостреним малим скальпелем, на глибини, яка дорівнює товщині шкіри, обережно підіймаючи її край очним прямим пінцетом для райдужки 1x2 зубця по Grafe. Також для тонкого препарування ми використовували очні тупокінцеві прямі ножиці, а для препарування судин і нервів меншого діаметру мікроочні ножиці. Таким чином виконували всі необхідні розрізи шкіри передньої стегнової ділянки. Поздовжній розріз проводили нижче (на 2,0-3,0 мм) пахвинної зв'язки, від її початку до місця прикріплення. Також виконували поздовжній розріз по середині передньої поверхні стегна у каудальному напрямку над прямим м'язом стегна (головкою чотириголового м'яза стегна) до рівня верхнього краю наколінка. Після цього виконували перпендикулярний (поперечний) розріз по обидва боки колінного суглоба. Далі, захоплюючи браншами офтальмологічного хірургічного пінцета край клапотя шкіри, очним скальпелем відокремлювали шкіру від підшкірної жирової клітковини, намагаючись не пошкодити шкіру та підшкірні нерви і судини. З метою з'ясування джерел іннервації і кровопостачання шкіри передньої стегнової ділянки, ми намагалися зберегти частину клапотя шкіри з прямою до нього судинно-нервовим пучком. Для цього ми залишали невелику ділянку шкіри з судинами і нервами, і ніби, обходячи їх, відділяли шматочок клапотя шкіри від основного.

Спочатку препарували нерви поперекового і крижового сплетень у ділянці таза, а потім – їх шкірні нерви або (та) шкірні гілки, які прямують до шкіри передньобічної і присередньої поверхонь стегнової ділянки. Зазначимо, що в ділянці таза препарування нервів поперекового сплетення виконували у два прийоми: спочатку препарували гілки поперекового сплетення зі збереженням великого поперекового м'яза, а потім – після видалення останнього. В усіх випадках зберігали пахвинну зв'язку. Для того, щоб не пошкодити при вивченні шкірних нервів стегнової ділянки гілок, які перехрещуються між собою, ми дотримувалися послідовності препарування нервів поперекового сплетення. В першу чергу препарували клубово-підчеревний і клубово-пахвинний нерви, далі – гілки клубово-пахвинного та статево-стегнового нервів, після чого препарували бічний шкірний нерв стегна, стегновий і затульний нерви. Макропрепарати шкірних нервів стегнової ділянки плодів різного віку з анатомічними варіантами підлягали фотодокументуванню.

Після завершення відділення клаптів шкіри від шару підшкірної жирової клітковини розпочинали препарування і відділення поверхневих утворень передньої стегнової ділянки – підшкірних судин і

нервів, що пошарово залягають у підшкірній клітковині.

Спочатку у краніо-каудальному напрямку препарували кінцевий відділ ВПВ та її притоки, обережно розшаровували підшкірну жирову клітковину навколо ВПВ і поступово виділяли її притоки, а також шкірні нерви або (та) шкірні гілки передньобічної і присередньої поверхонь стегнової ділянки. У ВПВ у ділянці підшкірного розтвору впадає поверхнева надчеревна вена, яка супроводжує однойменну артерію та збирає кров від шкіри і підшкірної клітковини нижніх відділів передньої черевної стінки. В ділянці нижньо-присередньої частини стегнового трикутника виділяли непостійну додаткову підшкірну вену, кінцевий відділ якої розміщений, як правило, паралельно та дещо медіальніше щодо основного стовбура ВПВ.

Надалі переходили до препарування овальної ямки, яка латерально і знизу обмежена щільним серпоподібним краєм підшкірного розтвору. З метою з'ясування топографо-анатомічних взаємовідношень судин і нервів передньої стегнової ділянки видаляли підшкірну клітковину та лімфатичні вузли. Зазначимо, що серпоподібний край краще препарувати очними тупокінцевими прямими ножицями, виділяючи два його роги до місця їхнього прикріплення, при чому через нижній ріг серпоподібного краю перекидається ВПВ. У деяких плодів для встановлення топографо-анатомічних особливостей судинно-нервових структур передньої стегнової ділянки ми зберігали лімфатичні вузли і деякі лімфатичні судини, і видаляли тільки підшкірну клітковину.

У плодів людини артерії, вени і нерви розташовуються зазвичай поруч, утворюють судинно-нервовий пучок та оточені фасціями різної товщини. Фасціальні піхви судинно-нервових пучків розкривали обережно за допомогою хірургічного жолобуватого зонда з гудзиком. Очним прямим пінцетом спочатку захоплювали фасціальну піхву судинно-нервового пучка, а потім за допомогою очного пінцета або очного скальпеля досить легко відокремлювали судини і нерви від навколишньої клітковини.

Проте, не завжди є необхідність виділяти судинно-нервові пучки на всьому їхньому протязі. Для топографічної цілісності всіх складових судинно-нервового пучка у деяких місцях ми зберігали цілісність фасціальної піхви. При чому, дрібні гілки судин і нервів слід препарувати до місця їхнього вступу у ворота м'яза.

З метою подальшого вивчення корелятивних взаємовідношень судин і нервів передньої стегнової ділянки під час препарування необхідно за допомогою хірургічного шовного матеріалу Вікріл

3/0, або колючої голки 25,0 мм, 1/2 припідняти нерв або судину.

Хірургічні нитки (лігатури) підводили під судини або нерви та за допомогою акупунктурних голок 0,30*30 для акупунктури SEIRIN фіксували судинно-нервові пучки.

Під час препарування шкіри і підшкірної клітковини бічної поверхні верхньої третини стегна дещо нижче верхньої передньої клубової ості виділяли бічний шкірний нерв стегна (гілку поперекового сплетення) – місце виходу останнього з тазу, де нерв пронизує передню стінку живота. Бічний шкірний нерв стегна нижче пахвинної зв'язки, як правило, розгалужується на 2-5 гілок, які забезпечують іннервацію шкіри бічної поверхні стегна до коліна (рис. 1). При цьому, шкірні нерви або гілки, які іннервують шкіру передньо-бічної поверхні стегна, при виході на стегно, переважно розміщуються позаду бічної і середньої третин пахвинної зв'язки. У досліджених плодів також в іннервації шкіри бічної поверхні стегна беруть участь передні шкірні гілки стегового нерва і статево-стеговий нерв.

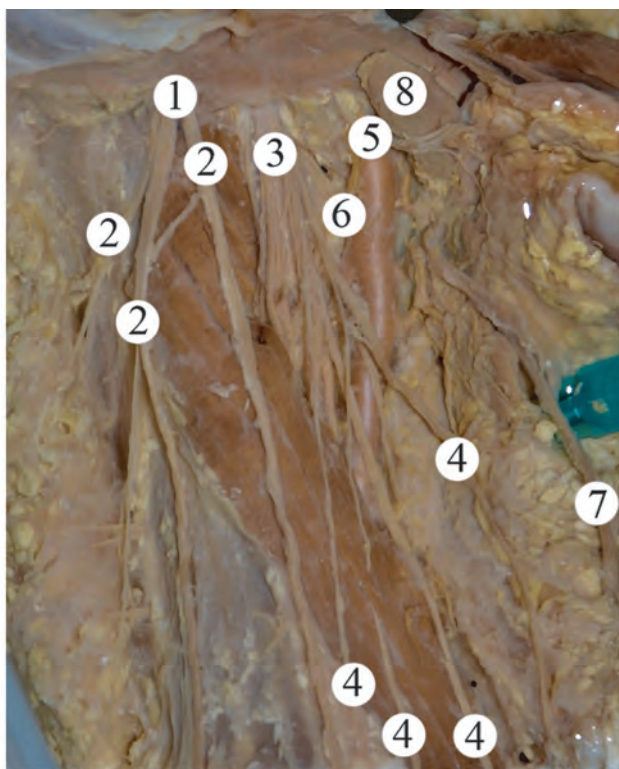


Рис. 1. Судини та нерви правої передньої стегової ділянки плода чоловічої статі 375,0 мм ТКД. Макропрепарат. Зб. 2,7^x.

Примітки: 1 – бічний шкірний нерв стегна; 2 – гілки бічного шкірного нерва стегна; 3 – стеговий нерв; 4 – передні шкірні гілки стегового нерва; 5 – стегова артерія; 6 – глибока стегова артерія; 7 – велика підшкірна вена; 8 – ближчий глибокий пахвинний лімфатичний вузол

У підшкірній клітковині передньої поверхні стегна нижче пахвинної зв'язки виділяли 3-6 передніх шкірних гілок стегового нерва. Останні відділяли від підшкірної клітковини у місці виходу стегового нерва через нервово-м'язову затоку та препарували у каудальному напрямку до нижньої третини стегна, де передні шкірні гілки стегового нерва розташовуються поверх широкої фасції. Передні шкірні гілки стегового нерва розгалужуються в межах передньо-присередньої поверхні стегна. Встановлено, що від клубово-пахвинного нерва нижче пахвинної зв'язки прямують 2-3 гілки до широкої фасції і шкіри верхньої третини присередньої поверхні стегна. Під час препарування останньої виділяли ВПВ та її притоки, які варіабельні за своєю топографією, а також гілки стегової артерії. Поверхнева фасція на передньо-присередній поверхні стегна утворює фасціальні футляри для шкірних нервів і ВПВ. У межах верхньої третини стегового трикутника поверхнева фасція пухко зростається з пахвинною зв'язкою та поверхневою пластинкою широкої фасції стегна. Фасціальна піхва ВПВ у ділянці верхньої третини стегна утворена розщепленням поверхневої фасції або пластинкою широкої фасції, а в межах середньої і нижньої третин стегна ВПВ знаходиться в розщепленні пластинок широкої фасції. З обох боків ВПВ у місці її впадіння у стегову вену розміщені поверхневі пахвинні лімфатичні вузли. Фасціальні футляри останніх пухко з'єднані з фасціальною піхвою ВПВ. Після видалення поверхневих пахвинних лімфатичних вузлів, які розміщені над широкою фасцією, ми препарували зовнішні соромітні вени, які супроводжують однойменну артерію та її розгалуження, йдуть присередньо та збирають кров від шкіри і підшкірної клітковини нижніх відділів передньої черевної стінки і зовнішніх статевих органів. Надалі у краніальному напрямку до передньої черевної стінки препарували поверхневі надчеревні судини, а також виділяли поверхневі огинальні вени і артерію клубової кістки. Останні препарували в краніо-латеральному напрямку до верхньої передньої клубової ості.

Слід зауважити, що впродовж плодового періоду онтогенезу широка фасція на своїй протяжності має відмінності у зовнішній будові. У проксимальному відділі передньої стегової ділянки у плодів різного віку широка фасція слабо виражена. В ділянці стегового трикутника, при переході з кравецького м'яза на привідні м'язи, широка фасція розщеплюється на поверхневу і глибоку пластинки та утворює фасціальні футляри для поверхнево розміщених м'язів стегна: м'яза-натягувача широкої фасції, кравецького м'яза, тонкого м'яза і прямого м'яза стегна. Поверхнева пластинка широкої фасції, в свою чергу, розщеплюється на декілька

тонесеньких пухких пластинок, які не можливо виділити, тому що у поверхневій фасції і поверхневій пластинці широкої фасції виявляються жирові включення. У досліджених плодів пластинки широкої фасції прозорі та пухкі, за винятком зовнішньої поверхні стегна, де широка фасція дещо ущільнена та утворює клубово-гомілкове пасмо.

При цьому підшкірні вени препарували до ділянки підшкірного розтвору, де вони переважно впадають у ВПВ, а інколи відкриваються у стегнову вену. Місця відходження гілок від стегнової артерії чітко визначаються після видалення широкої фасції.

Після видалення підшкірних судин і нервів передньої стегнової ділянки ми частково видаляли залишки підшкірної клітковини та широку фасцію, за винятком невеликої її смужки на бічній поверхні стегна – клубово-гомілкового пасма, що одночасно є сухожилком м'яза-натягувача широкої фасції. Видаляючи широку фасцію ми розкривали окремі фасціальні піхви та виділяли м'язи стегна таким чином, щоб зберегти судини і нерви.

Надалі, з метою виділення судинно-нервового пучка передньої стегнової ділянки, піднімали і дещо зміщували в бік прямиий м'яз стегна та обережно підрізали тонкими ножицями фасцію і підшкірну клітковину. У стегновому трикутнику розкривали широку фасцію вздовж стегнових судин та відпрепарувували гілки стегнової артерії: поверхневу надчеревну артерію, зовнішні соромітні артерії, поверхневу огинальну артерію клубової кістки та початок глибокої стегнової артерії. Після цього виокремлювали під пахвинною зв'язкою стегнової артерію, вену і нерв, які виділяли у каудальному напрямку. Зазначимо, що стегновий нерв прямує вздовж бічного краю великого поперекового м'язу і виходить на стегно через нервово-м'язову затоку. Під пахвинною зв'язкою, у межах стегнового трикутника, стегновий нерв розміщується латерально щодо стегнової артерії і віялоподібно віддає передні шкірні гілки, що були нами відпрепаровані раніше, та м'язові гілки. Останні ми препарували у каудо-латеральному напрямку та встановлювали особливості внутрішньом'язового галуження у чотириголовому м'язі стегна та кравецькому м'язі. У плода 375,0 мм ТКД виявлено подвоєння лівої ВПВ, яка представлена двома стовбурами: присереднім і бічним, що самостійно впадали у ліву стегнову вену. Між присереднім і бічним стовбурами ВПВ виявлено численні анастомози – сполучні вени. Близький, проміжний і дальший глибокі пахвинні лімфатичні вузли у вигляді ланцюжка розташовані під широкою фасцією біля стегнових артерій і вен. При цьому найвище положення у стегновому кільці займає близький лімфатичний вузол

Розенмюлера-Кльоке-Пирогова, який примикає до присередньої поверхні стегнової вени (рис. 2).




Рис. 2. Судини та нерви лівої передньої стегнової ділянки плода чоловічої статі 375,0 мм ТКД. Макропрепарат. 3б. 2,7^х.

Примітки: 1 – стегнова артерія; 2 – поверхнева надчеревна артерія; 3 – поверхнева огинальна артерія клубової кістки; 4 – глибока стегнова артерія; 5 – стегновий нерв; 6 – передні шкірні гілки стегнового нерва; 7 – м'язові гілки стегнового нерва; 8 – бічний шкірний нерв стегна; 9 – стегнова вена; 10 – присередній стовбур великої підшкірної вени; 11 – бічний стовбур великої підшкірної вени; 12 – ближчий глибокий пахвинний лімфатичний вузол; 13 – проміжний глибокий пахвинний лімфатичний вузол; 14 – дальший глибокий пахвинний лімфатичний вузол.

Під час препарування кравецького м'язу звертали увагу на те, що його пронизують передні шкірні гілки стегнового нерва, надалі м'яз припіднімали і під ним препарували стегнові артерію і вену та підшкірний нерв до їхнього вступу у привідний канал Гунтера. У нижній третині передньої стінки каналу Гунтера виділяли низхідну колінну артерію і підшкірний нерв, які прямують до присередньої поверхні гомілки. Слід підкреслити, що препарування підшкірного нерва, який є безпосереднім продовженням стегнового нерва, а також його піднаколінкової гілки та присередніх шкірних гілок гомілки не викликало будь-яких труднощів. Зазначені гілки підшкірного нерва ми препарували у присередньому клапті шкіри. Початок підшкірного нерва визначається найглибше, поза піхвою стегнових судин, вздовж якої нерв прямує до її середньої третини, після чого проникає всередину. Після розкриття

півхи стегових судин, візуалізується підшкірний нерв, який розміщується на стеговій артерії, супроводжує останню у передній стеговій борозні та привідному каналі. Після чого підшкірний нерв пронизує передню стінку привідного каналу, проходить по передній поверхні сухожилка великого привідного м'язу та прикритий кравецьким м'язом. У колінній ділянці підшкірний нерв виходить з-під кравецького м'язу, пронизує широку фасцію стегна і в супроводі ВПВ прямує по присередній поверхні гомілки та віддає присередні шкірні гілки гомілки. Останні іннервують шкіру зазначеної ділянки та присереднього краю стопи до великого пальця включно. Під час препарування підшкірного нерва на всьому його протязі, ми поступово відділяли стегові артерію та вену від клітковини аж до рівня верхнього отвору привідного каналу. При цьому у плодів різного віку виявлено анастомози підшкірного нерва з шкірною гілкою затульного нерва на різних рівнях: до привідного каналу, в самому каналі та в ділянці нижньої третини стегна.

Наприкінці ми відпрепарувували затульний нерв, візуалізацію якого розпочинали з верхньо-присереднього відділу передньої стегової ділянки. Затульний нерв є гілкою поперекового сплетення та виходить з-під присереднього краю великого поперекового м'язу, прямує по бічній стінці малого таза, проходить через затульний канал у супроводі однойменних артерії і вени. При чому, через затульний канал затульний нерв, як правило, виходить вище однойменної артерії. Затульний судинно-нервовий пучок препарували разом із м'язами присередньої групи стегна. З метою візуалізації розгалуження затульного нерва на кінцеві гілки ми спочатку розрізали нижній край гребінного м'язу, потім відтягували останній та виявляли поділ стовбура затульного нерва на передню та задню гілки, а також, як правило, одну тонку гілку, що відходить від стовбура нерва в межах затульного каналу та йде до верхнього краю зовнішнього затульного м'язу. Іноді до останнього прямували дві гілки. В окремих плодів розгалуження затульного нерва на передню та задню гілки відбувається у затульному каналі.

Встановлено, що у плодів в іннервації гребінного м'язу беруть участь м'язові гілки стегового нерва, а також передня гілка затульного нерва. Значимо, що в товщі гребінного м'язу не виявлено зв'язків між кінцевими гілками вище зазначених нервів.

Передня гілка затульного нерва прямує вниз, проходить між довгим і коротким привідними м'язами, виходить під шкіру між довгим привідним і тонкими м'язами. Під час препарування передньої гілки затульного нерва ми спостерігали переважно 3-4 м'язові гілки до вище зазначених м'язів присе-

редньої групи стегна. Надалі ми відтягували назовні, або перерізали довгий привідний м'яз, під яким виявляли досить довгу шкірну гілку, що є відгалуженням передньої гілки затульного нерва, яка прямує вниз по присередній поверхні стегна. У товщі верхньої і середньої третин тонкого м'язу нерви переважно галузяться по магістральному типу, а в ділянці його нижньої третини, як правило, по розсипному типу. У 3 випадках від м'язової гілки, що іннервує тонкий м'яз, відходила гілка до шкіри нижнього відділу присередньої поверхні стегна. У деяких плодів передня гілка затульного нерва пронизує кравецький м'яз над присереднім виростком стегової кістки.

Задня гілка затульного нерва пронизує зовнішній затульний м'яз, проходить між коротким привідним м'язом спереду і великим привідним м'язом ззаду та віддає до останнього 1-3 гілки. Також від задньої гілки затульного нерва відходить суглобова гілка до кульшового суглоба.

Джерелом іннервації великого привідного м'язу у досліджених плодів є затульний і сідничний нерви. При чому, у товщу великого привідного м'язу нервові стовбурці вступають з обох сторін, переважно під гострим кутом, при цьому не спостерігається сегментарності в картині галуження передньої і задньої гілок затульного нерва. Передня гілка затульного нерва у товщі великого привідного м'язу розгалужується переважно за магістральним, а задня гілка цього нерва – за розсипним типом. Середня третина черевця великого привідного м'язу іннервується краще в порівнянні з його проксимальним і дистальним відділами. У товщі великого привідного м'язу між системами двох нервів виявлено внутрішньом'язові нервові зв'язки.

До короткого привідного м'язу від передньої гілки затульного нерва підходять 1-2 нервові стовбурці, які вступають у його товщу через передню поверхню. При цьому більш інтенсивно іннервується та васкуляризується середня третина короткого привідного м'язу. У розподілі нервових і артеріальних гілок у товщі короткого привідного м'язу переважає розсипний тип. Однак, у картині галуження нервів нами не виявлено нервових зв'язків. Також слід відмити той факт, що артеріальна сітка бідна анастомозами. У двох випадках в іннервації короткого привідного м'язу брали участь передня і задня гілки затульного нерва.

Слід зазначити, що під час препарування судин і нервів передньої стегової ділянки ми звернули увагу на те, що у передній стеговій борозні стегова артерія переважно розмішена попереду стегової вени, а в межах привідного каналу стегова артерія спочатку знаходиться попереду однойменної вени, а потім переходить на її

присередню поверхню. При препаруванні гілок стегнової артерії у межах стегового трикутника ми досліджували топографо-анатомічні особливості її найкрупнішої гілки – глибокої стегнової артерії. Остання починається від задньої поверхні стегнової артерії на $1,7 \pm 0,35$ см нижче пахвинної зв'язки. В подальшому глибока стегнова артерія відхиляється дещо латерально і прямує вниз позаду стегнової артерії, по передній поверхні короткого і великого привідних м'язів. При цьому збоку від глибокої стегнової артерії розміщений присередній широкий м'яз. Під час препарування гілок глибокої стегнової артерії та кращої їхньої візуалізації ми попередньо перев'язували лігатурою стовбур глибокої стегнової вени і видаляли притоки останньої. У присередньому напрямку відпрепарувували присередню огинальну артерію стегна, яка в ділянці передньої поверхні гребінного м'яза розгалужується на поверхневу та глибоку гілки. Остання є продовженням присередньої огинальної артерії стегна, крупніша за діаметром, ніж поверхнева гілка. Від глибокої гілки присередньої огинальної артерії стегна відходять, як правило, три гілки: кульшовозападинна, висхідна та низхідна. Надалі у латеральному напрямку препарували бічну огинальну артерію стегна, яка прямує позаду кравецького м'яза та прямого м'яза стегна та розгалужується на висхідну, поперечну і низхідну гілки. У 5 випадках виявлено самостійний початок присередньої і бічної огинальних артерій стегна від стегнової артерії. Для виявлення кінцевих гілок глибокої стегнової артерії – пронизних артерій, що пронизують присередню групу м'язів стегна і з'являються на задній поверхні стегна, ми піднімали гачком стегнову артерію.

Після закінчення препарування передньої стегнової ділянки під шаром 1,5 см відстояної водопровідної води, яку ми періодично міняли, обережно промивали виготовлений макропрепарат під слабким струменем проточної води. Надалі макропрепарат знову встановлювали в ємність і давали останкам води стекти протягом 30 хвилин. Потім згідно топографо-анатомічного розташування дещо поправляли відпрепаровані судини і нерви та ще раз підсушували препарат фільтрувальним папером.

З метою фіксації усіх структур передньої стегнової ділянки в необхідній послідовності і для запобігання їхнього зміщення в процесі роботи, виготовлений макропрепарат бажано покрити 5% розчином желатину з наступним зануренням у 10% розчин формаліну для коагуляції желатину.

Якщо є необхідність виділити іншим кольором судини і нерви ми їх підфарбовували аніліновим барвником для тканини. Для нанесення барвника використовували дуже тонкі кисті для малювання

«Lily». Відпрепаровані судини і нерви передньої стегнової ділянки фарбували у різний колір: нерви – у жовтий, артерії – у червоний, а вени – у синій колір, після чого знову покривали тонким шаром 5% розчину желатину, для подальшого зберігання в 10% розчині формаліну.

Судини і нерви більшого діаметру ми виділяли кольоровими нитками муліне, прокладаючи відрізану нитку по довжині судини або нерва вздовж їхніх стінок дещо нижче верхньої поверхні. Кольори ниток також відповідали зазначеним вище кольорам анатомічних утворень. Прокладені кольорові нитки муліне покривали 5% розчином желатину і занурювали в 10% розчин формаліну.

Фотографування виготовлених препаратів проводили під 1,5-2,0 см шаром дистильованої води з використанням для підсвічування енергозберігаючих ламп Philips Twister 15W WW E27 warm white, або при природному освітленні.

Обговорення результатів дослідження.

Обрана послідовність препарування нервів і судин передньої стегнової ділянки у плодів людини дозволила з'ясувати форми їхньої вікової та індивідуальної анатомічної мінливості. Зокрема, у плодів людини встановлено особливості внутрішньом'язового галуження нервів і артерій у м'язах передньої і присередньої груп стегна, анатомічну мінливість стегнової артерії та її гілок. Також встановлено фетальну варіантну анатомію ВПВ, яка характеризується варіабельністю форми, топографії і білатеральною асиметрією її приток та формування анастомозів [9].

Виявлені зв'язки і комплекси шкірних нервів стегна, а також зони перекриття та зміщення є компенсаторними механізмами у периферичній нервовій системі і спостерігаються не тільки між онтогенетично спорідненими нервами, але й нервами різної сегментарної належності.

Висновки. Запропонована та апробована методика препарування судинно-нервових структур передньої стегнової ділянки у плодів людини забезпечує стандартність одержання даних щодо їхньої типової і варіантної анатомії.

Використана послідовність дій під час препарування судинно-нервових утворень передньої стегнової ділянки плодів людини максимально зберігає натуральність вигляду та співвідношень між структурами об'єкту дослідження.

Під час поетапного препарування гілок поперекового сплетення, поверхневих і глибоких вен нижніх кінцівок, поверхневих і глибоких пахвинних лімфатичних вузлів, гілок стегнової артерії встановлена вікова та індивідуальна фетальна анатомічна мінливість судинно-нервових утворень передньої стегнової ділянки.

Перспективи подальших досліджень. Запропонована методика препарування судинно-нервових утворень передньої стегнової ділянки засвідчує потребу подальшого з'ясування форм анатомічної мінливості та особливостей макро-

мікроскопічної будови шкірних нервів та шкірно-фасціальних гілок нервів, артеріальних, венозних і лімфатичних судин та лімфатичних вузлів нижніх кінцівок у плодів різного віку та новонароджених людини.

References

1. Vakhidov VV, Gambarin BL. Ispolzovanie glubokoy arterii bedra pri povtornykh rekonstruktivnykh operatsiyakh [Use of the deep femoral artery in repeated reconstructive operations]. *Vestn khirurgii*. 1982; 3: 76-80. [Russian]
2. Zhane AK. Khirurgicheskie dostupy k aortopodvzdoshnomu sosudistomu segmentu i bedrennym arteriyam [Surgical approaches to the aortoiliac vascular segment and femoral arteries]. *Vestn khirurgii imeni II Grekova*. 1989; 142(2): 126-128. [Russian]
3. Marsden G, Perry M, Kelley K, Davies AH. Guideline Development Group. Diagnosis and management of varicose veins in the legs: summary of NICE guidance. *BMJ*. 2013; 347: f4279.
4. Kumar N, Aithal AP, Swamy RS, Nayak SB, Rao MKG, Abhinitha P. Bifurcated Great Saphenous Vein: A Report on Its Therapeutic and Diagnostic Perspectives. *J Cardiovasc Echogr*. 2017; 27(3): 107-109. doi: 10.4103/jcecho.jcecho_7_17
5. Rao TR, Korkode R. Incidence of duplication of great saphenous vein in the thigh and its clinical significance – a case report. *International Journal of Anatomical Variations*. 2013; 6: 165-166.
6. Hung CY, Hsiao MY, Ozcakar L, Chang KV, Wu CH, Wang TG. et al. Sonographic Tracking of the Lower Limb Peripheral Nerves: A Pictorial Essay and Video Demonstration. *Am J Phys Med Rehabil*. 2016; 95: 698-708.
7. Chang KV, Mezian K, Naňka O, Wu WT, Lou YM, Wang JC. et al. Ultrasound Imaging for the Cutaneous Nerves of the Extremities and Relevant Entrapment Syndromes: From Anatomy to Clinical Implications. *J Clin Med*. 2018; 7(11): 457. doi: 10.3390/jcm7110457
8. Kowalska B, Sudoł-Szopińska I. Ultrasound assessment of selected peripheral nerves pathologies. Part II: Entrapment neuropathies of the lower limb. *J Ultrason*. 2012; 12(51): 463–471. doi: 10.15557/JoU.2012.0033
9. Khmara TV, Hryhorieva PV, Ryznychuk MA, Drachuk VM, Stelmakh GYa. Fetal variant anatomy of great saphenous vein. *Archives of the Balkan Medical Union*. 2020 June; 55(2): 206–214.

УДК 611.982.018:[611.13/.14+611.835]:616-089

МЕТОД ПРЕПАРИРОВАНИЯ ПЕРЕДНЕЙ ОБЛАСТИ БЕДРА ДЛЯ УСТАНОВЛЕНИЯ ФЕТАЛЬНОЙ АНАТОМИЧЕСКОЙ ИЗМЕНЧИВОСТИ СОСУДИСТО-НЕРВНЫХ ОБРАЗОВАНИЙ

Хмара Т. В., Григорьева П. В., Лека М. Ю., Попович А. И.

Резюме. Определение проекционно-синтопических взаимоотношений сосудисто-нервных структур в пределах бедренного кольца, бедренного треугольника, запирающего и приводящего каналов у плодов человека приобретает особое значение в фетальной хирургии, и требует применения соответствующего комплекса методов морфологического исследования. Получение данных о топографо-анатомических особенностях нервов, поверхностных и глубоких кровеносных сосудов передней области бедра в течение плодного периода онтогенеза человека является актуальной задачей фетальной анатомии.

Целью исследования было определение методики наиболее рациональной последовательности действий во время препарирования сосудисто-нервных образований передней области бедра у плодов человека для получения стандартных результатов, пригодных для сопоставления в возрастном аспекте.

Исследование проведено на 80 плодах человека 81,0-375,0 мм теменно-копчиковой длины с помощью макромикроскопического препарирования. После выбранной последовательности препарирования нервов и сосудов передней области бедра у плодов человека 4-10 месяцев для выяснения форм их возрастной и индивидуальной анатомической изменчивости также дополнительно применены такие методы как инъекция сосудов, поверхностное окрашивание отпрепарированных сосудов и нервов, и морфометрия.

Предложена и апробирована методика препарирования сосудисто-нервных образований передней области бедра у плодов человека обеспечивает стандартность получения данных об их типичной и вариантной анатомии.

Использованная последовательность действий во время препарирования сосудисто-нервных образований передней области бедра плодов человека максимально сохраняет натуральность вида и соотношений между структурами объекта исследования.

Во время поэтапного препарирования ветвей поясничного сплетения, поверхностных и глубоких вен нижних конечностей, поверхностных и глубоких паховых лимфатических узлов, ветвей бедренной артерии установлена возрастная и индивидуальная фетальная анатомическая изменчивость сосудисто-нервных образований передней области бедра. В частности, у плодов человека установлены особенности внутримышечного ветвления нервов и артерий в мышцах передней и медиальной групп бедра, анатомическую изменчивость бедренной артерии и ее ветвей, вариантную анатомию большой подкожной вены и ее притоков, а также кожных нервов бедра.

Ключевые слова: передняя область бедра, препарирование, анатомическая изменчивость, плод, человек.

UDC 611.982.018:[611.13/.14+611.835]:616-089

Method of Anterior Femoral Region Preparation for Establishing the Fetal Anatomical Variability of Vasculonervous Formations

Khmara T. V., Hryhorieva P. V., Leka M. Yu., Popovych A. I.

Abstract. Determining of projection-syntopic relationships of vasculonervous structures within the femoral ring, femoral triangle, and obturator and adductor canal in human fetuses is particularly important in fetal surgery, and requires the use of an appropriate set of methods of morphological examination. Obtaining data on the topographic and anatomical features of nerves, superficial and deep blood vessels of the anterior femoral region during the fetal period of human ontogenesis is a topical urgent task of fetal anatomy.

The purpose of the study was to determine the method of the most rational sequence of actions during the preparation of the vasculonervous structures of the anterior femoral region in human fetuses to obtain standard results suitable for comparison in the age aspect.

Material and methods. The study was performed on 80 human fetuses 81.0-375.0 mm parietal-coccygeal length using macromicroscopic preparation. After the selected sequence of preparation of nerves and vessels of the anterior femoral region in human fetuses 4-10 months we used additional methods such as vascular injection, surface staining of dissected vessels and nerves and morphometry to determine the forms of their age and individual anatomical variability.

Results and discussion. The chosen sequence of preparation of nerves and vessels of the anterior femoral region in human fetuses allowed determining the forms of their age and individual anatomical variability. In particular, features of intramuscular branching of nerves and arteries in the muscles of the anterior and medial femoral groups, anatomical variability of the femoral artery and its branches, variant anatomy of the great saphenous vein, characterized by variability in shape, topography and bilateral asymmetry of its tributaries and formation of anastomoses were found in human fetuses. The identified connections and complexes of the femur cutaneous nerves, as well as areas of overlap and displacement are compensatory mechanisms in the peripheral nervous system and are observed not only between ontogenetically related nerves, but also nerves of different segmental affiliation.

Conclusion. The proposed and tested method of preparation of vasculonervous structures of the anterior femoral region in human fetuses provides a standard for obtaining data on their typical and variant anatomy.

The sequence of actions used during the preparation of the vasculonervous formations of the anterior femoral region of the human fetus preserves the natural appearance and relationships between the structures of the object of study.

Age-related and individual fetal anatomical variability of vasculonervous formations of the anterior femoral region was discovered during the gradual preparation of the lumbar plexus branches, superficial and deep veins of the lower extremities, superficial and deep inguinal lymph nodes, and femoral artery branches.

Keywords: anterior femoral region, preparation, anatomical variability, fetus, human.

The authors of this study confirm that the research and publication of the results were not associated with any conflicts regarding commercial or financial relations, relations with organizations and/or individuals who may have been related to the study, and interrelations of coauthors of the article.

Стаття надійшла 30.06.2020 р.

Рекомендована до друку на засіданні редакційної колегії після рецензування