

DOI: 10.26693/jmbs05.01.269
УДК 616. 314-06:616.216.1-002

Назарян Р. С., Фоменко Ю. В., Щерблякина Н. А.,
Колесова Т. А., Голик Н. В., Шаповалова А. С.

КЛИНИЧЕСКАЯ ОЦЕНКА МЕТОДИКИ ИРРИГАЦИИ КОРНЕВОГО КАНАЛА КАК ВАЖНОГО ЭТАПА ПРИ КОНСЕРВАТИВНОМ ЛЕЧЕНИИ ЗУБОВ СО ЗНАЧИТЕЛЬНЫМИ ДЕСТРУКТИВНЫМИ ИЗМЕНЕНИЯМИ В ПЕРИАПИКАЛЬНЫХ ТКАНЯХ

Харьковский национальный медицинский университет, Украина

diacom1900@yahoo.com

С появлением современных эндодонтических приборов, инструментов и технологий стало возможным консервативное лечение костного лизиса в размере от 10 мм и более при апикальных периодонтитах. Иногда диагноз «корневая киста» устанавливается врачами лишь на основе анализа рентгенограммы из-за большого объема, что абсолютно не верно. Такой диагноз возможно подтвердить только по данным патоморфологического исследования, а это практически неосуществимо. По рентгенографическому изображению невозможно понять наличие или отсутствие эпителиальной выстилки в образовании.

Корневые кисты бывают двух видов: бухтообразные (или застойные) и истинные. В случае с застойной кистой заживление, как правило, происходит после проведенного качественного эндодонтического лечения. В случае с истинной кистой требуется хирургическое вмешательство.

При любом объеме периапикального лизиса эндодонтическое лечение включает: препарирование, стерилизацию (обильная ирригация) системы корневых каналов, а также их obturation. Поскольку при механической обработке корневого канала всегда существуют участки дентина, которые недоступны для эндодонтического инструмента, а значит, остаются необработанными в ходе инструментальной подготовки, то все недочеты данного этапа необходимо устранять тщательной ирригацией. При правильном протоколе ирригации система корневых каналов должна быть максимально очищена от микрофлоры. В качестве основного эндодонтического ирриганта применяли подогретый до 37°C 3% гипохлорит натрия (NaOCl), поскольку он обладает более активным антимикробным действием, возможностью предотвращать образование смазанного слоя и растворять его, а также содержит хелатные агенты, способные расщеплять оставшиеся органические ткани. При использовании его в комбинации с 18 % раствором

ЭДТА эффективно удаляет как органические, так и неорганические вещества. ЭДТА так же усиливает антимикробные свойства раствора NaOCl за счет растворения смазанного слоя. Удаление смазанного слоя на данном этапе также позволяет улучшить качество последующей obturation.

Дальнейшие исследования в направлении совершенствования протокола ирригации при лечении апикальных периодонтитов являются перспективными.

Ключевые слова: ирригация, апикальный периодонтит, корневая киста, консервативное лечение.

Связь работы с научными программами, планами, темами. Представленная публикация является частью НИР «Оптимізація методів діагностики та лікування основних стоматологічних захворювань», № гос. регистрации 0119U002899.

Введение. Успешное эндодонтическое лечение зависит от многих факторов: анатомии и морфологии корневого канала, опыта и навыков специалиста, понимания того, что вся система корневых каналов должна подвергаться очистке, дезинфекции и трехмерной obturation, применения современного эндодонтического инструментария (желательно одноразового) и дополнительного оборудования (увеличительных приборов, эндомоторов, апекслокаторов и рентген аппаратов) [1, 2]. С их внедрением в практику стало возможным консервативное лечение костного лизиса в размере от 1см и более при апикальных периодонтитах. Иногда такие обширные объемы костной деструкции врачи диагностируют как «корневые кисты» лишь на основе анализа рентгенограммы, что абсолютно неприемлемо. Такой диагноз возможно подтвердить только по данным патоморфологического исследования срезов, полученных после остеотомии костного блока, содержащего очаг поражения и верхушку корня [3], что практически

неосуществимо. По рентгенологическому изображению невозможно провести дифференциальную диагностику между кистой и гранулемой, поскольку невозможно понять наличие или отсутствие эпителиальной выстилки в образовании.

Корневые кисты бывают двух видов: бухтообразные или застойные, полость которых выстлана эпителием и сообщается с системой корневых каналов) и истинные (полностью окружены эпителиальной выстилкой и не сообщается с системой корневых каналов). В случае с застойной кистой заживление, как правило, происходит после проведенного качественного эндодонтического лечения. В случае с истинной кистой требуется хирургическое вмешательство, но предварительно необходимо провести качественную дезинфекцию и obturation корневых каналов [3].

Причиной хронического периодонтита являются микроорганизмы, которые в основном находятся в корневом канале, а не в периапикальной зоне [4]. В развитии инфекционного периодонтита главную роль играют преимущественно стрептококки, среди которых негемолитический стрептококк составляет 62%, *Staphylococcus mitis* – 26%, *Staphylococcus salivarius* – 12%. Кокковая флора часто высевается вместе с лактобактериями и дрожжеподобными грибами. По данным авторов [5, 6] в содержимом каналов при нелеченых верхушечных периодонтитах выявляют микробные ассоциации, состоящие из 2-5 видов, и реже чистые культуры микроорганизмов. Воспалительный процесс в периодонте обусловлен поступлением инфекционно-токсического содержимого корневых каналов через верхушечное отверстие. Токсины, вызывающие верхушечный периодонтит, это, прежде всего, микробные эндотоксины и токсические вещества, образующиеся в процессе тканевого распада пульпы. Попадая в завершушечные ткани, они приводят к дегрануляции лейкоцитов (тучные клетки), являющихся источником гистамина и гепарина, а также активизируют компоненты комплемента, которые, образуя биологически активные продукты, усиливают проницаемость сосудов. Следствием этого является накопление в периапикальной области мононуклеарных лимфоцитов и макрофагов, которые выделяют лизосомальные ферменты, активизирующие, в свою очередь, деятельность остеокластов, осуществляющих деструкцию периодонта и примыкающих к нему твердых тканей [7].

При любом объеме периапикального лизиса эндодонтическое лечение включает: препарирование (механическое формирование), стерилизацию (обильная ирригация) системы корневых каналов, а также их obturation (герметичное трехмерное

пломбирование без дополнительной травмы околоверхушечных тканей) [7, 8, 9]. Поскольку при механической обработке корневого канала всегда существуют участки дентина, которые недоступны для эндодонтического инструмента, а значит, остаются необработанными в ходе инструментальной подготовки, то все недочеты данного этапа необходимо устранять тщательной и продуманной ирригацией. При правильном протоколе ирригации система корневых каналов должна быть максимально очищена от микрофлоры. Удаление смазанного слоя на данном этапе также позволяет улучшить качество последующей obturation [10, 11].

После пломбирования каналов регенерация тканей периодонта требует длительного наблюдения. Клинически на благоприятный исход указывают следующие признаки: отсутствие боли, отека, свища; сохранение функциональности зуба; рентгенологические признаки восстановления периодонтальных тканей вокруг зуба. Рентгенологическая оценка результатов лечения должна проводиться через определенные промежутки времени: 3, 6, 12 месяцев и далее через год в течение 4 лет. Тем не менее, невозможно установить окончательный срок для определения успеха. Обычно достаточно обследования через год после лечения. Дальнейшее наблюдение за динамикой процесса проводят лишь при необходимости. По данным разных авторов от полугода до 4-7 лет [4, 5, 12, 13].

Цель исследования – изучить эффективность комбинированного метода ирригации корневого канала при значительных деструктивных изменениях в периапикальных тканях (диаметр 10 мм и более), используя данные рентгенологической диагностики и клинические наблюдения.

Материал и методы исследования. Проведено обследование и лечение 15 пациентов в возрасте от 19 до 55 лет, у которых в 18 зубах были выявлены деструктивные изменения (лизис) в периапикальных тканях размером более 10 мм. Дополнительно пациентов направляли на внутриротные снимки, ортопантограммы, КЛКТ верхней и нижней челюстей.

Протокол лечения состоял из последовательных этапов: удаления пломбы; создания эндодонтического доступа; удаления распада пульпы; при повторном эндодонтическом лечении – удаления из корневых каналов пломбировочного материала, обломков инструментов, а так же инструментальной, антисептической обработки и obturation корневых каналов.

Особое внимание уделяли ирригации системы корневых каналов. В качестве основного эндодонтического ирриганта применяли подогретый до 37°C 3% гипохлорит натрия (NaOCl), поскольку он

обладает более активным антимикробным действием, возможностью предотвращать образование смазанного слоя и растворять его, а также содержит хелатные агенты, способные расщеплять оставшиеся органические ткани. При использовании его в комбинации с 18% раствором ЭДТА эффективно удаляет как органические, так и неорганические вещества. ЭДТА так же усиливает антимикробные свойства раствора NaOCl за счет растворения смазанного слоя.

Режим ирригации:

- Во время механического препарирования обильно и часто промывали каналы 3% раствором NaOCl комнатной температуры.
- При каждом третьем этапе ирригации использовали раствор ЭДТА.

После формирования корневого канала:

- Две минуты с подогретым NaOCl – введение гуттаперчевого штифта на рабочую длину и механическая активация. Это позволяет ирригационному раствору проникать в латеральные каналы.
- Промывание канала дистиллированной водой.
- Одну минуту ЭДТА + ультразвук с целью удаления смазанного слоя, после чего следовала ирригация подогретым NaOCl 50-150 мл.
- Заключительное промывание физиологическим раствором.

На протяжении всей процедуры эндодонтическую иглу свободно помещали в канал, чтобы обеспечить правильную ирригацию и гидродинамику. В апикальной трети иглой на 2-3мм не доходили до рабочей длины с целью предотвращения экструзии ирригационного раствора через апикальное отверстие.

Для механической очистки и расширения корневых каналов применяли никель-титановую систему ProTaper Universal (Dentsply/Maillefer), после чего каналы заполняли временным кальцийсодержащим материалом с йодоформом в зависимости от клинической ситуации на различные сроки от 10 дней до 3-6 месяцев с периодической заменой. Затем проводили постоянную obturацию методом холодной латеральной конденсации. Все штифты дезинфицированы 96% спиртом, калибровали и устанавливали на рабочую длину. Контроль качества пломбирования оценивали рентгенологически.

В дальнейшем обследование проводили каждые 3 месяца в течение первого года наблюдений, затем каждые 6 месяцев и 1 раз в год в остальной период наблюдений.

От каждого пациента получено письменное согласие на проведение исследования, согласно рекомендациям этических комитетов по вопросам биомедицинских исследований, законодательства Украины об охране здоровья и Хельсинкской дек-

ларации 2000 г., директивы Европейского общества 86/609 об участии людей в медико-биологических исследованиях.

Результаты исследования. Проводили лечение 18 зубов с различными формами хронических периодонтитов. Зубы ранее были пролечены в период от 6 месяцев до 9 лет назад. Пациенты обратились в клинику для проведения профилактического осмотра в 5 случаях (28%), с жалобами на дефект реставрационного материала – 9 (50%), с жалобами на боль в зубе и отек лица – 4 (22%). В 2 случаях корневые каналы ранее запломбированы не были (11%). 16 зубов (89 %) требовали повторного эндодонтического вмешательства. Корневые каналы в 6 (37,5%) зубах были запломбированы резорцин-формалиновым методом, в 3 (18,75 %) зубах – ЦОЭ без гуттаперчи, в 2 (12,5 %) зубах – ЦОЭ с гуттаперчей, в 2 (12,5%) зубах – полимерным силером с гуттаперчей, в 3 (18,75%) зубах были сломаны эндодонтические инструменты.

Проведение этапа распломбирования корневого канала и удаления сломанных инструментов приводило к удлинению процесса лечения и делало его менее предсказуемым. Наибольшие трудности вызвала распломбировка каналов, ранее obturированных фенол-формальдегидными смесями.

При оценке рентгенограмм сравнивали рентгенологическую картину до лечения и непосредственно после его окончания. Отдаленные результаты оценивали спустя 6 месяцев, 1, 2, 3 и 4 года.

Наличие регресса деструктивных изменений было отмечено в 17 зубах (94,5%). В 1 случае (5,5%) наблюдения в течение 2 лет не выявили уменьшения периапикального очага, и пациентка была направлена на резекцию верхушки корня зуба 1.2. Через 2 года после оперативного вмешательства наблюдали стабилизацию костной ткани и отсутствие жалоб.

В отдаленные сроки наблюдений при наличии на рентгенограмме качественной obturации каналов, исчезновении участка просветления и восстановления апикальной кости пациентов снимали с диспансерного наблюдения.

Таким образом, у 9 пациентов из 14 консервативное лечение можно считать законченным, у остальных 5 пациентов наблюдается устойчивая положительная динамика.

Клинический случай 1.

Пациент Л., 32 года, обратился в клинику с жалобами на ноющую постоянную боль в зубе на нижней челюсти слева, которая усиливается при накусывании. Объективно: коронка первого нижнего премоляра слева восстановлена композитным пломбировочным материалом. Перкуссия 3.4 резко болезненна, пальпация слизистой оболочки

альвеолярного отростка в проекции апекса резко болезненна. Зуб не реагирует на холодовой тест и ЭОД. Рентгенологически – обширный очаг деструкции костной ткани в области верхушки корня зуба 3.4 с нечеткими контурами. Конфигурация корневого канала без особенностей (рис. 1).

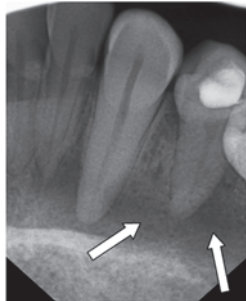

Рис. 1. Лизис костной ткани в области верхушки зуба 3.4 с размытыми контурами (указано стрелками), охватывающий периапикальные области соседних зубов. Корневой канал 3.4 не запломбирован, коронка восстановлена композитным пломбировочным материалом

Диагноз: обострение хронического апикального периодонтита постоянного зуба 3.4.

Первое посещение. После вскрытия полости зуба, получили отделяемое. Пульповую камеру промыли 3% раствором гипохлорита натрия.

Корневой канал обработали никель-титановыми инструментами ProTaper. После каждого инструмента – обильное антисептическое промывание 3% раствором гипохлорита натрия.

Апикальное препарирование канала провели до F5 (50/05). После инструментальной и медикаментозной обработки не смогли достичь сухости в канале. Корневой канал заполнили пастой на основе гидроксида кальция и йодоформа (рис. 2).

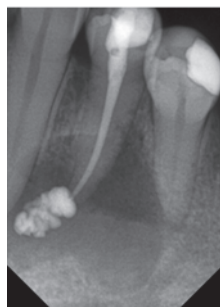

Рис. 2. Обильное выведение временного кальцийсодержащего пломбировочного материала за верхушечное отверстие

Второе посещение. Спустя 10 дней пациент посетил клинику для постоянной obturации корневых каналов. Жалобы отсутствовали. Зуб бессимптомный.

После антисептической обработки полости рта 0,05% хлоргексидином наложили коффердам, удалили временную реставрацию. Для очищения от гидроксида кальция корневой канал заполнили лимонной кислотой, которую активировали ультразвуковой насадкой трехкратно в течение 20 секунд.

При проведении предobtурационной медикаментозной обработки использовали сочетание ирригационных растворов и механическую методику активации ирригантов для более глубокого проникновения антисептического раствора в дентинные каналы.

После obturации – рентген-контроль качества пломбирования. Временная реставрация Coltosol (рис. 3).

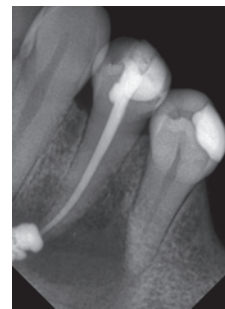

Рис. 3. Рентгенконтроль obturации корневого канала зуба 3.4

Третье посещение. Пациент жалоб не предъявляет, зуб бессимптомный (перкуссия зуба и пальпация слизистой оболочки в проекции верхушек корневых каналов безболезненна). Реставрация коронковой части была выполнена Эстелайтом Tokuyama Dental (Япония).

Четвертое посещение. Пациент явился спустя 2 года после эндодонтического лечения. Жалобы на периодические ноющие боли в зубе после переохлаждения и дефект пломбы. Рентгенологически: значительное уменьшение объема периапикального лизиса костной ткани, что свидетельствует о положительной динамике (рис. 4). Реставрация восстановлена. Рекомендовано явиться через год для контрольного осмотра.

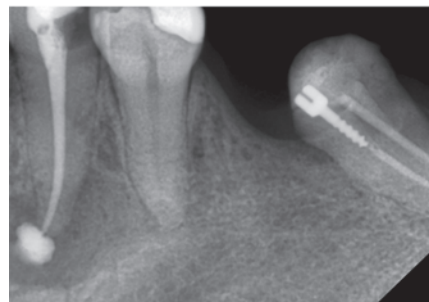

Рис. 4. Разрежение в области апекса зуба 3.4 значительно уменьшилось

Пятое посещение. Пациент явился через 4 года после завершения лечения. Жалоб нет. За истекший период зуб не беспокоил. Рентгенологически – стойкая положительная динамика (рис. 5).

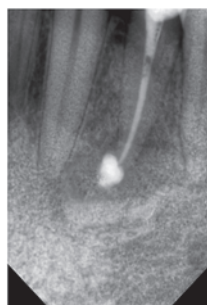


Рис. 5. Зуб 3.4 через 4 года после завершения лечения. Динамика заживления положительная. Наблюдение будет продолжено до полного восстановления периапикальной костной ткани

Клинический случай 2.

Пациент Ш., 44 года, явился в клинику с целью плановой санации полости рта. В зубе 4.5 композитная реставрация нарушена.

Из анамнеза: зуб был лечен 3-4 года назад, периодически беспокоит боль при накусывании. На диагностической рентгенограмме: пломбировочный материал заполняет магистральный корневой канал на 3/4 длины корня. Вероятно, это явилось причиной обширной резорбции кости и апекса корня зуба (рис. 6).

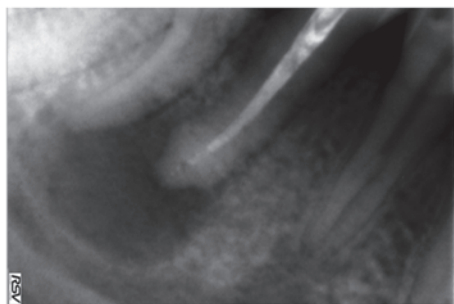


Рис. 6. Внутривитровой снимок зуба 4.5. Корневой канал обтурирован не полностью. В периодонте определяются рентгенологические признаки значительного хронического воспаления и патологической резорбции верхушки корня

Диагноз: обострение хронического апикального периодонтита зуба 4.5.

Первое посещение. Удалена реставрация и пломбировочный материал из корневого канала. Обработку корневого канала проводили раствором гипохлорита натрия в комбинации с ЭДТА с использованием никель - титановых инструментов. Корневой канал пройден на всю рабочую длину, расширен до 0.6 конусности, верхушка –

0.30. В канале оставлена кальцийсодержащая паста с йодоформом. В результате резорбции верхушки корня из-за хронического периапикального воспалительно-деструктивного очага апикальное сужение отсутствовало, и паста была выведена в периодонт. Следующее посещение через 10 дней.

Второе посещение. Пациент явился в назначенный срок. Жалобы отсутствовали. Герметическая повязка сохранена. После удаления временной obturации канал был промыт гипохлоритом натрия в комбинации с ЭДТА и obturирован постоянным пломбировочным материалом, временная пломба. (рис. 7).

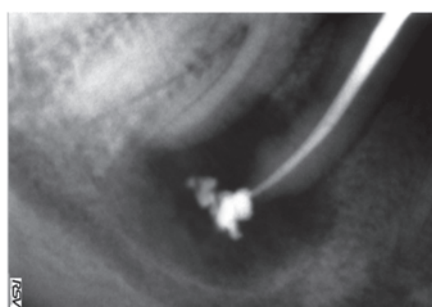


Рис. 7. Постоянная obturация корневого канала. За пределами корня определяется значительный объем кальцийсодержащей пасты, выведенный в предыдущее посещение

Третье посещение. Жалобы отсутствуют. Временная пломба сохранена. Восстановлена коронковая часть зуба. Рекомендовано динамическое наблюдение.

Четвертое посещение. Пациент явился на контрольный осмотр через 6 месяцев. Жалоб нет. Зуб функционирует в полном объеме. На контрольном снимке уменьшение объема периапикального лизиса и эвакуация пломбировочного материала через свищевой ход (указано стрелкой) (рис. 8).

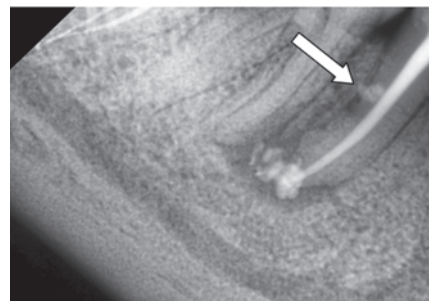


Рис. 8. Контрольная рентгенограмма через 6 месяцев. Частичное восстановление тканей периодонта

Пятое посещение. Пациент явился спустя 3 года после эндодонтического лечения. Жалоб

не пред'являє. Зуб бессимптомний, функціонує в повному об'ємі. Рентгенограма, зроблена для оцінки процесу заживлення, демонструє исчезнення участка просвітлення і хорошо запломбований корневий канал (рис. 9).

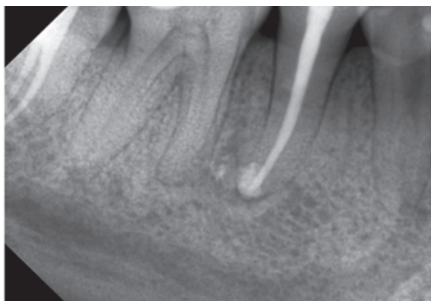


Рис. 9. Контрольний дентальний знімок зуба 4.5 через 3 роки. Стойке улучшение рентгенологической картины

Обсуждение полученных результатов. Консервативное лечение деструктивных форм хронического верхушечного периодонтита зубов является актуальной проблемой, так как устранение воспаления в периапикальной области позволяет сохранить зуб и исключить патогенное влияние одонтогенного очага на организм [4]. При выборе метода лечения хронических форм периодонтитов со значительными деструктивными изменениями в костной ткани, не следует сразу использовать радикальный подход (хирургический метод). При лечении пациентов применяли консервативный метод с тщательной медикаментозной обработкой системы корневых каналов подогретым 3% гипохлоритом натрия в комбинации с 18 % раствором ЭДТА, использованием ультразвука и временной obturации кальцийсодержащим пломбировочным материалом с йодоформом [10, 11]. Критерием успеха лечения периодонтита считали отсутствие жалоб, регенерацию

структуры тканей периодонта и восстановление функции зуба [8]. Клинические наблюдения показали, что, не смотря на значительный размер лизиса кости в периапикальной области, полная регенерация кости с дальнейшим полноценным функционированием зуба возможна в большинстве случаев без хирургического вмешательства. В 94,5% случаев были получены положительные результаты лечения: восстановление костной структуры в очагах деструкции, что свидетельствует о высокой клинической эффективности использования данной методики. Таким образом, примененный метод может быть рекомендован к использованию.

Выводы

1. Поскольку при рентгенологическом обследовании невозможно установить наличие эпителиальной выстилки в периапикальной области, лечение деструктивных форм периодонтита стоит начинать с консервативного этапа. И лишь при отсутствии положительной динамики прибегать к хирургическим методам – резекции верхушки корня, ампутации корня, удалению зуба.
2. Обработка канала причинного зуба со значительными деструктивными изменениями в периапикальных тканях должна быть проведена со всей тщательностью, при этом особый акцент следует делать на этап ирригации. Он может быть повторен неоднократно в процессе лечения.
3. Консервативное лечение зубов с периапикальным костным лизисом с диаметром более 10 мм требует длительного времени: 1–4 года, иногда дольше. К таким срокам должен быть готов как врач, так и пациент.

Перспективы дальнейших исследований.

Дальнейшие исследования в направлении совершенствования протокола ирригации при лечении апикальных периодонтитов являются перспективными.

References

1. Alyamovskyy VV, Levenets OA, Levenets AA, Narykova SA. Morfologicheskyye osnovy y metodycheskiye podkhody k obrabotke kornevykh kanalov molyarov verkhney chelyusty [Morphological foundations and methodological approaches to the treatment of root canals of molars of the upper jaw]. *Sybyrskoe medytsynskoe obozrenye*. 2013; 6 (84): 3-8. [Russian]
2. Pavlenko OV, Belychenko YuM, Volosovets TM, Al-Salavni SV. *Dovidnyk z endodontii* [Handbook of endodontics]. Pidruchnyk dlya medychnykh VNZ. Pod red prof OV Pavlenko. Simferopol: N. Oriadna; 2010. 326 p. [Ukrainian]
3. Rykuchy D, Sykeyra Zh. *Endodontologyya. Klynyko-byologicheskyye aspekty* [Endodontology. Clinical and biological aspects]. M-SPb- Kyev-Almaty-Vylnyus; 2015. 415 p. [Russian]
4. Borysenko AV, Polytun AM, Sydelynkova LF, y dr. *Terapevtycheskaya stomatologyya* [Therapeutic dentistry]. T. 2. Otv red NF Danylevskyy. Kyev: Medytsyna; 2010. 544 p. [Russian]
5. Baranska GM. *Endodontyya podrostkovogo y vzroslogo vozrasta* [Endodontics of adolescence and adulthood]. Pod red AM Polytun. Lvov: Gal-Dent; 2011. 496 c. [Russian]
6. Polytun AM, Skrypnykova TP, Benyamynova SZ, y dr. *Novyye tekhnologyy dyagnostyky v endodontyy* [New diagnostic technologies in endodontics]. *Endodontyst*. 2010; 1(3): 3-7. [Russian]

7. Mykhalchenko AV, Gatsenko SM, Kornaukhov MN. Opyt prymerenyya preparatov kaltsyya y yodoforma dlya lechenyya vospalytelno-destruktyvnykh protsessov tkaney apykalnogo peryodontyta [The experience of using calcium and iodoform preparations for the treatment of inflammatory and destructive processes of apical periodontitis tissues]. *Sovremennyye problemy nauky y obrazovaniya*. 2014; 3: 502. [Russian]
8. Nazaryan RS, Fomenko YuV, Shchablykina NA, Kolesova TA. *Povtornoe endodontycheskoe vmeshatelstvo. Prychyny. Strategya. Vozmozhnosti* [Repeated endodontic intervention. Causes. Strategy. Opportunities]. Monografyya. Kh: TOV "Shchedra sadyba plus"; 2014. 116 p. [Russian]
9. Nsengyuumva Fransua. Ortogradnaya revyzya kornevykh kanalov pry povtornom endodontycheskom lechenyy [Orthograde revision of the root canals with repeated endodontic treatment]. *Stomatologyya Kazakhstan*. 2012; 1(59): 6 - 7. [Russian]
10. Adamchik AA. Sposob glubokoy dezynfektsyy systemy kornevogo kanala pry lechenyy destruktyvnykh form peryodontyta [The method of deep disinfection of the root canal system in the treatment of destructive forms of periodontitis]. *Endodontyya today*. 2017; 1: 4-7. [Russian]
11. Căpută PE, Retsas A, Kujik L, Chávez de Paz LE, Boutsoukis C. Ultrasonic Irrigant Activation during Root Canal Treatment: A Systematic Review. *Journal of Endodontics*. 2019; 45(1): 31-44. PMID: 30558797. DOI: 10.1016/j.joen.2018.09.010
12. Arutyunov SD, Abraymova OY, Budevskaya TV. *Oshybky, oslozhenyya v endodontyy y metody ykh profylaktyky* [Errors, complications in endodontics and methods for their prevention]. Mynsk: BGMU; 2012. 42 p. [Russian]
13. Arutyunov SD, Dykhanova VG, Kytsul YS. *Metodycheskiye podkhody k otsenke kachestva endodontycheskogo lechenyya s pozitsyy vybora y soblyudeniya medytsynskyykh tekhnologyy* [Methodological approaches to assessing the quality of endodontic treatment from the position of choice and compliance with medical technologies]. *Sybyrskyy medytsynskyy zhurnal*. 2011; 2: 104-6. [Russian]

УДК616. 314-06:616.216.1-002

КЛІНІЧНА ОЦІНКА МЕТОДИКИ ІРИГАЦІЇ КОРЕНЕВОГО КАНАЛУ ЯК ВАЖЛИВОГО ЕТАПУ ПРИ КОНСЕРВАТИВНОМУ ЛІКУВАННІ ЗУБІВ ЗІ ЗНАЧНИМИ ДЕСТРУКТИВНИМИ ЗМІНАМИ В ПЕРІАПІКАЛЬНИХ ТКАНИНАХ

**Назарян Р. С., Фоменко Ю. В., Щебликіна Н. А.,
Колєсова Т. О., Голік Н. В., Шаповалова А. С.**

Резюме. З появою сучасних ендодонтичних приладів, інструментів і технологій стало можливим консервативне лікування кісткового лізису в розмірі від 10 мм і більше при апікальних періодонтитах. Іноді діагноз «коренева кіста» встановлюється лікарями лише на основі аналізу рентгенограми через його великий об'єм, але це абсолютно не вірно. Такий діагноз можливо підтвердити лише за даними патоморфологічного дослідження, що практично нездійснено в клінічній практиці. За рентгенографічним зображенням неможливо зрозуміти наявність або відсутність епітеліального вистилання в утворенні.

Кореневі кісти бувають двох видів: бухтоподібні (або застійні) та істинні. У випадку з апікальною кістою загоєння, як правило, відбувається після проведеного якісного ендодонтичного лікування. У випадку з істинною кістою потрібне хірургічне втручання.

При будь-якому обсязі периапікального лізису ендодонтичне лікування включає: препарування, стерилізацію (рясна іригація) системи корневих каналів, а також їх obturaцію. Оскільки при механічній обробці кореневого каналу завжди існують ділянки дентину, які недоступні для ендодонтичного інструменту, а значить, залишаються необробленими в ході інструментальної підготовки, то всі недоліки даного етапу необхідно усувати ретельною іригацією. При правильному протоколі іригації система корневих каналів повинна бути максимально очищена від мікрофлори.

В якості основного ендодонтичного ірриганта застосовували підігрітий до 37°C 3% гіпохлорит натрію (NaOCl), оскільки він володіє більш активною антимікробною дією, можливістю запобігати утворенню змащеного шару і розчиняти його, а також містить хелатні агенти, здатні розщеплювати залишки органічних тканин. При використанні його в комбінації з 18% розчином ЕДТА ефективно видаляє як органічні, так і неорганічні речовини. ЕДТА також підсилює антимікробні властивості розчину NaOCl за рахунок розчинення змащеного шару.

Видалення змащеного шару на даному етапі також дозволяє поліпшити якість подальшої obturaції. Таким чином, дослідження в напрямку вдосконалення протоколу іригації при лікуванні апікальних періодонтитів є перспективними.

Ключові слова: іригація, періодонтит, коренева кіста, консервативне лікування.

UDC616. 314-06: 616.216.1-002

Clinical Evaluation of the Root Channel Irrigation Method as an Important Stage in Conservative Treatment of Teeth with Significant Destructive Changes in Periapical Tissues

Nazaryan R. S., Fomenko Yu. V., Scheblykina N. A., Kolesova T. A., Golik N. V., Shapovalova A. S.

Abstract. With the advent of modern endodontic instruments, tools and technologies conservative treatment of apical periodontitis with diameter of bone lysis 10 mm or more, has become possible. Sometimes the diagnosis of a "root cyst" is established by doctors only on the X-ray analysis basis due to its large volume, which is absolutely not true. It is impossible to understand the epithelial lining presence or absence in the formation from the X-ray image. Such a diagnosis can only be confirmed according to a pathomorphological study. It is unrealizable in clinical practice.

Material and methods. We conducted examination and treatment of 15 patients aged from 19 to 55 years who had destructive changes (lysis) in periapical tissues larger than 10 mm. In addition, patients underwent intraoral images, orthopantomograms, CBCT of the upper and lower jaws.

Results and discussion. Root cysts are of two types: bay-shaped (or stagnant) and true. In the case of the bay-shaped cyst, healing usually occurs after a quality endodontic treatment. In the case of a true cyst, surgical intervention is required. For any volume of periapical lysis endodontic treatment includes: preparation, sterilization (copious irrigation) of the root canals, as well as their obturation. While machining of the root canal there are always dentin areas, which are inaccessible for the endodontic instrument. Therefore, they remain untreated during instrumental preparation. All the shortcomings of this stage must be eliminated by thorough irrigation. With the correct irrigation protocol, the root canal system should be maximally cleaned of microflora. Removing the smeared layer at this stage also improves the quality of the following obturation.

Conservative treatment of destructive forms of chronic apical periodontitis is an urgent problem, since elimination of inflammation in the periapical region allows preserving the tooth and eliminating the pathogenic effect of the odontogenic focus on the body. When choosing a method of treating chronic forms of periodontitis with significant destructive changes in bone tissue, one should not immediately use a radical approach (surgical method). In the treatment of patients, a conservative method was used with thorough medical treatment of the root canal system with heated 3% sodium hypochlorite in combination with 18% EDTA solution, using ultrasound and temporary obturation with calcium-containing filling material with iodoform. The criterion for the success periodontitis treatment was the absence of complaints, the regeneration of the periodontal tissue structure and restoration of tooth function.

Conclusion. Clinical observations showed that, despite the significant size of bone lysis in the periapical region, complete bone regeneration with further full functioning of the tooth was possible in most cases without surgery. In 94.5 % of cases, positive treatment results were obtained: restoration of the bone structure in the foci of destruction, which indicates the high clinical effectiveness of using this technique. Thus, the applied method can be recommended for use.

Keywords: irrigation, apical periodontitis, root cyst, conservative treatment.

The authors of this study confirm that the research and publication of the results were not associated with any conflicts regarding commercial or financial relations, relations with organizations and/or individuals who may have been related to the study, and interrelations of coauthors of the article.

Стаття надійшла 25.07.2019 р.

Рекомендована до друку на засіданні редакційної колегії після рецензування