

DOI: 10.26693/jmbs05.01.135

УДК 617.7:519.876.5:004.942:681.31

Кочина М. Л.¹, Ковтун Н. М.²

РЕЗУЛЬТАТИ МОДЕЛЮВАННЯ НАПРУЖЕНО-ДЕФОРМОВАНОГО СТАНУ РОГІВКИ ОКА ЗА ПАТОЛОГІЇ ЕКСТРАОКУЛЯРНИХ М'ЯЗІВ

¹Чорноморський національний університет ім. Петра Могили, Миколаїв, Україна²Харківська медична академія післядипломної освіти, Україна

kochinaml@gmail.com

Значну питому вагу у структурі захворювань органу зору дітей має патологія окорухового апарату, що супроводжується косоокістю та порушеннями бінокулярного зору. Косоокість, крім косметичного недоліку, супроводжується серйозними розладами бінокулярних і монокулярних функцій дитини. За даними різних авторів явною косоокістю страждає 0,5–3,5% дітей, в структурі дитячої очної патології України косоокість займає друге місце після аномалій рефракції, питома вага її становить 25,6% випадків.

Визначення структурно-функціонального стану екстраокулярних м'язів до теперішнього часу становить певні складнощі, оскільки більшість існуючих методів суб'єктивні та потребують особистого контакту лікаря з пацієнтом, якій важко встановити у випадку дітей молодшого віку або осіб з розумовими порушеннями. З іншого боку, однакові відхилення ока можуть виникати при різних структурно-функціональних порушеннях екстраокулярних м'язів, або без них, коли наявні інші причини, пов'язані з аномаліями рефракції, сенсорними порушеннями тощо.

Для диференціальної діагностики патології екстраокулярних м'язів та інших причин виникнення косоокості, а також вибору тактики хірургічного лікування потрібні об'єктивні методи, результати використання яких не залежать від контакту з пацієнтом або кваліфікації лікаря. Серед таких методів перспективним є поляризаційно-оптичний метод.

Для диференціальної діагностики патології екстраокулярних м'язів та інших причин виникнення косоокості, а також вибору тактики хірургічного лікування потрібні об'єктивні методи, результати використання яких не залежать від контакту з пацієнтом або кваліфікації лікаря. Серед таких методів перспективним є поляризаційно-оптичний метод.

Використання поляризованого світла для дослідження рогівки ока дозволяє візуалізувати розподіл внутрішніх напружень, які виникають у ній внаслідок механічного впливу прямих екстраокулярних м'язів та внутрішньоочного тиску. При освітленні рогівки живого ока поляризованим світлом на ній спостерігається інтерференційна картина подібна за формою до ромбу, кути якого спираються на вертикальний та горизонтальний діаметри рогівки ока. Доведено, що симетрія цього інтерференцій-

ного ромбу залежить від ступеня збалансованості дії прямих екстраокулярних м'язів, які забезпечують повороти ока та фіксують його у потрібному положенні. При порушенні балансу дії екстраокулярних м'язів, що може виникати у випадку підвищення або зниження зусилля однієї або декількох екстраокулярних м'язів, форма інтерференційного ромбу змінюється.

Для клінічного використання описаних змін форми інтерференційної картини необхідно деталізувати їх особливості при різних сполученнях структурно-функціональної патології екстраокулярних м'язів. Для цього використано моделі напружено-деформованого стану ока.

Мета роботи – визначення особливостей інтерференційних картин, що спостерігаються на рогівці ока у поляризованому світлі, за патології екстраокулярних м'язів з використанням моделей.

Для побудови розрахункових інтерференційних картин було використано удосконалену модель напружено-деформованого стану ока. Удосконалення цієї моделі, побудованої з використанням теорії тонких оболонок, складалося в урахуванні реального місця прикріплення екстраокулярних м'язів (відповідно до анатомічних уявлень), а також різних можливих варіантів їх структурно-функціональної патології. Відмінність запропонованого підходу від відомого також полягає у визначенні значень геометричних параметрів розрахункових ізохром, які побудовані для різних варіантів структурно-функціональних змін екстраокулярних м'язів.

З використанням вдосконаленої моделі напружено-деформованого стану ока був проведений розрахунок і побудовані ізохроми для випадків зміщення місця докладання зусиль кожного з чотирьох прямих м'язів уздовж лінії дії (наближення точки прикладання зусиль до лімба і видалення від нього в інтервалі від 1мм до 4мм від нормального положення). Як показали попередні дослідження інформативними показниками для оцінювання

стану екстраокулярних м'язів є відрізки діагоналей інтерференційного ромбу та кути між ними.

У результаті аналізу форми розрахункових ізохром з використанням інформативних параметрів було встановлено, що наближення місця прикладання зусилля м'яза до лімба від нормального положення, а також його віддалення викликають не лише зміну співвідношення відрізків відповідної діагоналі, але й зміщення кутів ізохроми від відповідних меридіанів.

Розриви верхнього кута ізохроми спостерігаються при віддаленні місці прикріплення верхнього прямого м'яза від нормального положення у бік екватора ока.

Одержані результати вказують на те, що визначення причини косоокості з використанням інтерференційних картин повинне включати не тільки аналіз їх форми, але й результати інших досліджень хворого на косоокість.

Ключові слова: екстраокулярні м'язи, косоокість, інтерференційні картини, моделі напружено-деформованого стану ока.

Зв'язок роботи з науковими програмами, планами, темами. Дана робота є фрагментом НДР кафедри офтальмології ХМАПО МОЗ України «Функціональні, клінічні та морфологічні зміни при запальній та судинній патології органу зору, методи лікування», № державної реєстрації 0114U000522.

Вступ. Значну питому вагу у структурі захворювань органу зору дітей має патологія очорухового апарату, що супроводжується косоокістю та порушеннями бінокулярного зору. Косоокість, крім косметичного недоліку, досить тяжкого в психологічному відношенні, супроводжується серйозними розладами бінокулярних і монокулярних функцій дитини [12]. За даними різних авторів явною косоокістю страждає 0,5–3,5% дітей, в структурі дитячої очної патології України косоокість займає друге місце після аномалій рефракції, питома вага її становить 25,6% випадків. За даними 2014 року захворюваність на косоокість становить 1,82 на 1000, поширеність – 8,75 на 1000. Питома вага косоокості серед всіх хвороб ока та додаткового апарату дітей віком 0–14 років за 2005–2014 рр. дорівнювала $7,87 \pm 0,01$ на 1000 за даними офіційної статистичної звітності МОЗ України (форма 12 «Звіт про захворювання, зареєстровані у хворих, які проживають у районі обслуговування лікувально-профілактичного закладу») [4].

Наведені цифри вказують на значну актуальність вивчення механізмів формування косоокості та ролі структурно-функціональних порушень екстраокулярних м'язів (ЕОМ) у його виникненні.

Визначення структурно-функціонального стану ЕОМ до теперішнього часу становить певні складнощі, оскільки більшість існуючих методів суб'єктивні та потребують особистого контакту лікаря з пацієнтом, якій важко встановити у випадку дітей молодшого віку або осіб з розумовими порушеннями [12]. Зазвичай при обстеженні дітей з косоокістю визначають кут відхилення ока за Гершбергом або з використанням скіаскопії [1, 12, 19], фіксують відхилення очей при погляді у восьми напрямках, виконують координетрію. Але однакові відхилення ока можуть виникати при різних структурно-функціональних порушеннях ЕОМ, або без них, коли наявні інші причини, пов'язані з аномаліями рефракції, сенсорними порушеннями тощо [16–18].

Для диференціальної діагностики патології ЕОМ та інших причин виникнення косоокості, а також вибору тактики хірургічного лікування потрібні об'єктивні методи, результати використання яких не залежать від контакту з пацієнтом або кваліфікації лікаря. Серед таких методів перспективним є поляризаційно-оптичний метод [10]. Його розробленням у різні роки займалися Пеньков М.А. та Кочина М.Л. [14, 15], Водовозов О.М. та Ковилін В.В. [5, 6], Босенко Т.А. [3], пізніше Кочина М.Л. та Каліманов В.Г. [9, 11].

Використання поляризованого світла для дослідження рогівки ока дозволяє візуалізувати розподіл внутрішніх напружень, які виникають у ній внаслідок механічного впливу прямих ЕОМ та внутрішньоочного тиску (ВОТ). При освітленні рогівки живого ока поляризованим світлом на ній спостерігається інтерференційна картина (ІК) подібна за формою до ромбу, кути якого спираються на вертикальний та горизонтальний діаметри рогівки ока [10]. Доведено, що симетрія цього інтерференційного ромбу залежить від ступеня збалансованості дії прямих ЕОМ [14], які забезпечують повороти ока та фіксують його у потрібному положенні. При порушенні балансу дії ЕОМ, що може виникати у випадку підвищення або зниження зусилля однієї або декількох ЕОМ, форма інтерференційного ромбу змінюється. З боку більш сильного м'яза кут ромбу витягується, протилежний кут (з боку дії м'яза-антогоніста) – стає менш вираженим та наближується до центру рогівки [3, 5, 10]. Аналогічні зміни інтерференційного ромбу спостерігаються при аномаліях прикріпленні сухожилля ЕОМ до склери. Зміщення міста прикріплення сухожилля м'яза вздовж лінії його дії до центру рогівки еквівалентно збільшенню зусилля, а у бік від центру – зменшенню. У випадках зміщення м'язів від лінії дії спостерігається зміщення відповідного кута інтерференційного ромбу [6, 10, 14].

Для клінічного використання описаних змін форми ІК необхідно було деталізувати їх особливості при різних сполученнях структурно-функціональної патології ЕОМ. Для цього використано моделі напружено-деформованого стану (НДС) ока [15]. Точність запропонованих моделей суттєво залежить від спрощень, які було застосовано при їх побудові. Розроблена модель НДС рогівки ока з використанням теорії тонких оболонок [9, 15] дозволила побудувати картини розподілу внутрішніх напружень у ній, але не дозволяла визначити значення цих напружень, оскільки розрахунки проводилися за асимптотичними формулами. Пізніше було запропоновано модель, яка будувалася з використанням системи кінцево-елементного аналізу ANSYS [9]. Ця модель дозволила розрахувати значення внутрішніх напружень у кожній точці рогівки ока, але побудовані за розрахунками ІК не мали чітко визначених кутів інтерференційного ромбу, що також обмежувало їх практичне використання. Сумісне використання обох підходів до моделювання дозволить отримати нову інформацію про розподіл напружень у рогівці ока за патології ЕОМ.

Таким чином, дослідження напружено-деформованого стану рогівки ока у поляризованому світлі та його моделювання дозволяє візуалізувати розподіл внутрішніх напружень та визначити особливості стану ЕОМ у кожному конкретному випадку за параметрами ІК.

Мета роботи – визначення особливостей інтерференційних картин, що спостерігаються на рогівці ока у поляризованому світлі, за патології екстраокулярних м'язів з використанням моделей.

Матеріал та методи дослідження. Для побудови розрахункових ІК було використано модель напружено-деформованого стану ока [15] (рис. 1). Удосконалення цієї моделі, побудованої з використанням теорії тонких оболонок, складалося в ура-

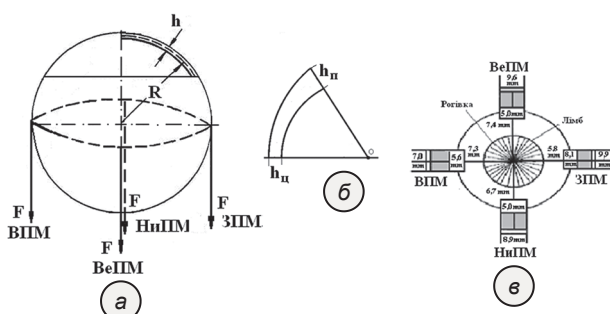


Рис. 1. Модель ока (а), геометрична схема рогівки ока (б), схема прикріплення прямих ЕОМ до склери (в) за Махкамовою Х.М.(1970) [13]

Примітки: ВПМ – внутрішній прямий м'яз, ЗПМ – зовнішній прямий м'яз, ВеПМ – верхній прямий м'яз, НиПМ – нижній прямий м'яз, $h_{п}$ – центральна товщина рогівки ока, $h_{п}$ – товщина рогівки на периферії.

хуванні реального місця прикріплення ЕОМ (відповідно до анатомічних уявлень [13]), а також різних можливих варіантів їх структурно-функціональної патології. Відмінність запропонованого підходу від відомого також полягає у визначенні значень геометричних параметрів розрахункових ізохром, які побудовані для різних варіантів структурно-функціональних змін ЕОМ.

На рис. 1а наведено схему оболонки ока, до якої прикладені зовнішні зусилля з боку ЕОМ. Також на оболонку діє внутрішньоочний тиск (ВОТ). Механічна дія на оболонку ока зі сторони ЕОМ та ВОТ викликає її НДС. На рис. 1б наведено структурну схему рогівки ока, геометричні параметри якої було ураховано під час побудови моделі НДС. На рис. 1в наведено схему реального розташування ЕОМ [13]. Для розрахунків було використано середні біомеханічні показники реального ока [8].

Запропоновані удосконалення моделі НДС підвищують інформаційну цінність моделі для практичного застосування, а отримані з використанням моделі значення показників ІК можуть бути використані для створення методу класифікації експериментальних ІК за патології ЕОМ.

З використанням вдосконаленої моделі напружено-деформованого стану ока був проведений розрахунок і побудовані ізохроми для випадків зміщення місця докладання зусиль кожного з чотирьох прямих м'язів уздовж лінії дії (наближення точки прикладання зусиль до лімба і видалення від нього в інтервалі від 1 мм до 4 мм від нормального положення).

Як показали попередні дослідження інформативними показниками для оцінювання стану ЕОМ є відрізки діагоналей інтерференційного ромбу (ОК, ОН, ОР, ОР) та кути між ними ($\angle KOP$, $\angle PON$, $\angle HOR$, $\angle ROK$) [11]. Незважаючи на все різноманіття інтерференційних картин, які спостерігаються при косоокості, запропонованих параметрів достатньо для опису і класифікації будь-якого з них. Для можливості порівняння розрахункових та експериментальних параметрів ІК вони нормуються на середній діаметр рогівки. У випадку розрахункових ІК вони будуються з урахуванням співвідношення розміру рогівки та реальної ізохроми першого порядку, що дозволяє порівнювати їх параметри з параметрами ІК хворих на косоокість. Для виключення впливу масштабу зображень ІК були розраховані співвідношення відрізків відповідної діагоналі (ОК/ОН; ОР/ОР).

На рис. 2 наведено фотографію та схему ІК, на якій позначені інформативні параметри, що можуть бути використані для опису форми картини при косоокості. Для порівняння параметрів експериментальних ІК з розрахунковими для останніх

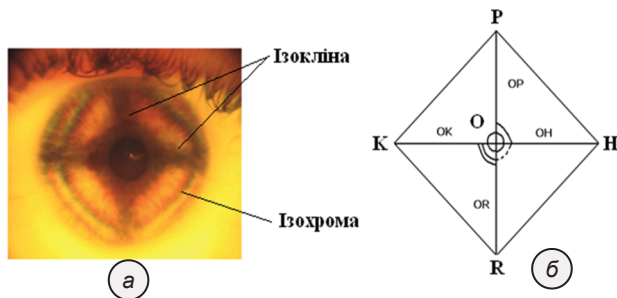


Рис. 2. Фотографія (а) та схема (б) інтерференційної картини рогівки ока

були визначені ті ж показники (довжини відрізків діагоналей і кути між цими відрізками).

З метою підтвердження правильності отриманих при моделюванні результатів було проведено порівняння параметрів 136 ІК хворих на горизонтальну косоокість, які були обстежені та прооперовані у КЗОЗ «Харківська міська клінічна лікарня №14 ім. проф. Л.Л. Гіршмана» у 2015–2017 рр.

Результати дослідження та їх обговорення. Під час розрахунку були враховані всі можливі зміщення місця докладання зусиль кожного з чотирьох прямих м'язів уздовж лінії дії ближче і далше від лімбу (навколо нормального розташування). З біомеханічних міркувань наближення місця докладання зусилля м'яза до лімбу уздовж лінії дії рівнозначно збільшенню зусилля, видалення – зменшенню [10, 14, 15]. Такі зміщення місця прикладання зусилля не призводять до поворотів очного яблука, оскільки не змінюють обертаючих моментів. Зазвичай вони можуть бути компенсовані відповідним перерозподілом зусиль інших прямих ЕОМ. Винятком є ситуація, коли м'яз–антагоніст має структурні або функціональні вади (зміщення місця прикріплення від нормального положення, хронічне розтягнення, що викликало часткову атрофію неформованої волокнистої сполучної тканини в сухожиллі м'яза і зменшення в ньому кількості волокон еластину і ядер фібробластів [7]) та не в змозі забезпечити збереження м'язового балансу.

Розрахунок розподілу напружень в оболонці проводився з припущення, що змінюється тільки місце прикладання зусилля одного з м'язів (кожного з чотирьох прямих ЕОМ по черзі), величини зусиль всіх ЕОМ була обрана однаковою та становила 0,4Н, що було визначено з фізичних міркувань. На рис. 3 наведено розрахункову ізохрону, яка побудована для випадку прикріплення прямих ЕОМ відповідно нормі (рис. 1,в).

Розрахункова ізохрома достатньо симетрична та східна за формою з експериментальною ізохромою нормального ока (рис. 2,а).

Для кожного з можливих варіантів зміщення місця прикладання зусиль прямих ЕОМ було побу-

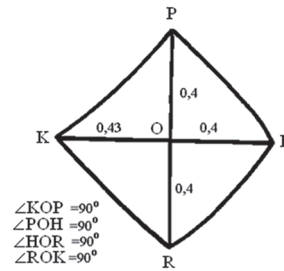


Рис. 3. Розрахункова ізохрома, побудована з урахуванням реального місця прикріплення прямих ЕОМ (норма)

довано розрахункові ізохром та визначено їх параметри, які наведено у табл. 1.

За даними табл. 1 можна зазначити, що при нормальному розташуванні місця докладання зусиль ЕОМ співвідношення відрізків діагоналей ізохром та величини кутів між ними вказують на достатню симетрію картини, що відповідає експериментальній ізохромі нормального ока (рис. 2,а).

При наближенні місця прикріплення внутрішнього прямого м'яза (ВПМ) до лімбу відбувається асиметрична зміна форми ізохром, яка проявляється зміною співвідношення ОК/ОН, що свідчить про збільшення відповідного відрізка діагоналі ізохром. Таке збільшення вказує на більше напруження у рогівці у зоні дії ВПМ. При появі аналогічної ІК у хворих на косоокість можна припускати наявність наближення внутрішньої прямого м'яза до лімбу на 2–4 мм проти звичайного положення, а не обов'язково посилення її та ослаблення антагоніста. При віддаленні ВПМ від нормального положення у іншій бік співвідношення відрізків діагоналі змінюється незначно, але спостерігається зменшення $\angle HOR$ та відповідне збільшення $\angle ROK$, що вказує на зміщення відповідного кута ізохромі в бік зовнішнього прямого м'яза (ЗПМ). Таким чином, зміщення ВПМ уздовж лінії дії від лімбу викликає трансформацію форми ізохром та зміщення її кутів від відповідних меридіанів. Вважалося, що таке зміщення свідчить про аномалії прикріплення ЕОМ до склери [5, 6], але отримані у результаті моделювання дані вказують, що для таких висновків необхідно проводити додаткові обстеження хворого на косоокість.

Виходячи з біомеханічних уявлень можна припустити, що збіжна косоокість може виникати, як при значному наближенні ВПМ до лімбу, так і при видаленні місця прикладання ЗПМ в бік екватора ока. Моделювання дислокації ЗПМ (табл. 1) показало, що при значному наближенні до лімбу зовнішньої прямого м'яза не спостерігається великий асиметрії ізохром, про що свідчать співвідношення відрізків діагоналей. Як і у випадку ВПМ має місце зміна величини кутів між відрізками діагоналей нижнього квадранта, що вказує на зміщення

нижнього кута ізохром до ЗПМ. При віддаленні від лімбу також значної асиметрії ізохром не спостерігається, лише змінюються кути між відрізками діагоналей. Отримана форма розрахункових ізохром вказує, що зміна місця прикріплення ЗПМ вздовж лінії дії не може бути причиною розбіжної косоокості.

Аналогічні розрахунки були проведені для верхнього прямого м'яза (ВеПМ) та нижнього прямого м'яза (НиПМ). Аналіз форми розрахункових ізохром для всіх варіантів зміщення ВеПМ показав, що при далекому прикріпленні м'яза ізохрома асиметрична. При удаленні місця прикріплення верхньої прямого м'яза від лімбу (від нормального положення) відбувається витягування верхнього кута ромба і навіть вихід його за межі рогики. Оскільки на склері ІК не спостерігаються, що пояснюється відсутністю в ній оптичної прозорості, вихід зони рівних напружень за межі рогики призводить до появи розриву верхнього кута ізохром. При наявності вертикальної косоокості з відхиленням очного яблука догори на ІК хворих спостерігалися такі розриви ізохром. Таким чином, при наявності розриву відповідного кута ізохром можна говорити про зменшення зусилля з боку ВеПМ, що може відбуватися за рахунок його гіпофункції або віддалення місця прикріплення від лімбу.

При зміщенні НиПМ від лімбу від нормального розташування спостерігається зміна кутів між діагоналями ізохром ($\angle\text{HOR}$ зменшується від 900 до 750, а $\angle\text{ROK}$ відповідно збільшується до 1000) та збільшення відповідного цьому м'язу відрізка ізохром, про що свідчить зменшення співвідношення OP/OR . Віддалення НиПМ від лімбу призводить до зміщення відповідного кута ізохром від меридіану у бік ЗПМ. Наближення цього м'яза до лімбу викликає значну асиметрію відрізків горизонтальної діагоналі. Таким чином, зміщення нижнього кута ізохром у бік ЗПМ може бути ознакою наближення місця прикріплення НПМ до лімбу.

Оскільки на практиці часто зустрічаються випадки, коли на ІК спостерігається зміщення одного

Таблиця 1 – Значення параметрів розрахункових ізохром

М'яз	Напрямок зміщення	Величина зміщення від норми, мм	Параметри ІК					
			OK/ OH	OP/ OR	$\angle\text{KOP}$	$\angle\text{POH}$	$\angle\text{HOR}$	$\angle\text{ROK}$
	Норма	0	1,1	1,00	90	90	90	90
ВПМ	До лімбу	1	1,1	1,0	90	88	87	95
		2	1,2	0,93	90	90	85	95
		3	1,3	0,83	90	90	90	90
		4	1,3	0,8	90	90	90	90
	Від лімбу	1	1,00	0,9	90	90	85	95
		2	0,98	0,91	90	90	80	100
3		0,96	0,93	90	90	75	105	
ЗПМ	До лімбу	1	1,00	0,86	90	90	85	95
		2	1,0	0,93	90	90	80	100
		3	1,10	0,90	90	90	75	105
	Від лімбу	1	0,95	1,00	90	85	95	90
		2	0,9	1,00	90	90	85	95
		3	0,87	0,89	90	95	80	95
		4	0,9	1,00	90	85	90	95
ВеПМ	До лімбу	1	1,00	1,00	90	90	85	95
	Від лімбу	1	1,20	1,03	90	90	90	90
		2	0,97	1,00	90	90	88	92
		3	0,91	0,87	90	87	93	90
		4	0,89	Розрив	90	85	95	90
НиПМ	До лімбу	1	0,74	1,02	90	90	80	100
	Від лімбу	1	0,95	1,0	90	90	80	100
		2	1,00	0,93	90	90	80	100
		3	1,00	0,9	90	90	80	100
		4	0,81	0,86	90	95	75	100

або декількох кутів інтерференційного ромбу в бік від меридіанів описані зміни розрахункових ізохром дають змогу трактувати одержані результати. Інтерференційна картина відображає сумарний розподіл внутрішніх напружень у рогиці ока та може змінюватися не тільки за рахунок наближення або віддалення місця прикріплення м'яза від нормального положення, а і в результаті суперпозиції напружень у кожній точці. Це може призводити до зміни форми ІК та зміщення кутів ізохром. Зіставлення параметрів розрахункових ізохром з параметрами ІК хворих на косоокість, яких було прооперовано, підтвердило, що у більшості випадків відповідні параметри співпадають. Це дозволяє використовувати параметри розрахункових ізохром у якості додаткових чинників визначення необхідного обсягу хірургічного втручання.

Висновки. В результаті аналізу форми розрахункових ізохром з використанням інформативних

параметрів (співвідношення відрізків діагоналей та значення кутів між ними) було встановлено, що наближення місця прикладання зусилля м'язу до лімба від нормального положення, а також його віддалення викликають не лише зміну співвідношення відрізків відповідної діагоналі, але й зміщення кутів ізохромі від відповідних меридіанів.

Розриви верхнього кута ізохромі спостерігаються при віддаленні місці прикріплення верхнього прямого м'язу від нормального положення у бік екватора ока.

Одержані результати вказують на те, що визначення причини косоокості з використанням інтерференційних картин повинне включати не тільки аналіз їх форми, але й результати інших досліджень хворого на косоокість.

Перспективою подальших досліджень є визначення параметрів інтерференційних картин рогівки ока при зміщенні місця прикладання зусиль ЕОМ від меридіанів шляхом використання моделі напружено-деформованого стану ока.

References

1. Avetysov ES. *Sodruzhestvennoe kosoglazye* [Friendly strabismus]. M: Medytsyna; 1977. 312 p. [Russian]
2. Avetysov ES. *Operatsyy na glaznykh myshtsakh* [Operations on the eye muscles]. *Rukovodstvo po glaznoy khyrurgyy*. Ed by ML Krasnov, BC Belyaev. 2–e yzd. M: Medytsyna; 1988. p. 425–464. [Russian]
3. Bosenko TA. *Dyagnostyka asymmetry naruzhnykh myshts glaza v polyaryzovannom svete pry kosoglazyy* [Diagnosis of asymmetry of the outer muscles of the eye in polarized light with squint]. *Aktualnye voprosy oftalmologyy: sbornyk nauchnykh trudov*. Kh; 1987. p. 33–35. [Russian]
4. Vitovska OP, Savina OM. *Struktura ta chastota khvorob oka ta prydatkovogo aparatu u ditey v Ukrayini* [Structure and frequency of eye diseases and appendages in children in Ukraine]. *Medychni perspektyvy*. 2015; XX(3): 133–8. [Ukrainian]
5. Vodovozov AM, Kovylyn VV. *Yspolzovanye polyaryzatsyonno–opticheskogo metoda dlya dyagnostyky sostoyannya glazodvygatelnykh myshts pry vertykalnoy devyatsyy* [Isoclines of the interference pattern of the cornea as an indicator of the location of the oculomotor muscles in normal and strabismus]. *Oftalmologicheskyy zhurnal*. 1990; 4: 201–4. [Russian]
6. Vodovozov AM, Kovylyn VV. *Yzoklyny ynterferentsyonnoy kartyny rogovytsy kak ukazatel mestopolozhenyya glazodvygatelnykh myshts v norme y pry kosoglazyy* [Isoclines of the interference pattern of the cornea as an indicator of the location of the oculomotor muscles in normal and strabismus]. *Oftalmol zhurn*. 1983; 5: 260–2. [Russian]
7. Zhukova OV, Malov VM, Nykolaeva GA. *Osobennosti morfologicheskyykh yzmenenyy v sukhozhylyyakh naruzhnykh pryamykh myshts pry razlychnykh vydakh skhodyashchegosya sodruzhestvennogo kosoglazyya* [Peculiarities of morphological changes in the tendons of the external straight muscles in various types of convergent friendly strabismus]. *Vestnyk OGU*. 2011; 14(133): 120–4. [Russian]
8. Yomdyna EN. *Mekhanicheskiye svoystva tkaney glaza cheloveka* [The mechanical properties of human eye tissue]. *Sovremennye problemy byomekhaniky*. 2006; 11: 183–200. [Russian]
9. Kochyna ML, Kalymanov VG. *Rezultaty modelirovaniya napryazhenno–deformirovannogo sostoyannya rogovytsy glaza s yspolzovaniem sistema ynzhenernogo analiza ANSYS* [Results of modeling the stress – strain state of the cornea of the eye using the ANSYS engineering analysis system]. *Klynycheskaya ynfarmatyka y telemedytsyna*. 2009; 5(6): 26–30. [Russian]
10. Kochyna ML, Kaplyn YV, Kovtun NM. *Rezultaty yspolzovaniya polyaryzovannogo sveta dlya yssledovaniya glaza* [Polarized Light Results for Eye Examination]. *Vestnyk problem biologyy y medytsyny*. 2014; 4(113): 139–45. [Russian]
11. Kochyna ML, Kalymanov VG. *Klasyfikatsyya porazhenyy glazodvygatelnykh myshts s yspolzovaniem apparata nechetkoy logyky* [Classification of oculomotor muscle lesions using fuzzy logic apparatus]. *Kybernetyka y vychyslytel'naya tekhnika*. 2011; 166: 97–107. [Russian]
12. Markova EYu. *Sovremennye tendentsyy lechenyya kosoglazyya u detey* [Current trends in the treatment of strabismus in children]. *Oftalmologyya*. 2016; 13(4): 260–4. [Russian] doi: 10.18008/1816–5095–2016–4–260–264
13. Makhkamova KhM. *Anatomo–topograficheskiye osobennosti naruzhnykh myshts glaza* [Anatomical and topographic features of the external muscles of the eye]. *Vestn oftamol*. 1970; 3: 78–80. [Russian]
14. Penkov MA, Kochyna ML. *Ynterferentsyonnyy metod v dyagnostyke kosoglazyya* [The interference method in the diagnosis of strabismus]. *Vestnyk oftalmologyy*. 1981; 1: 39–41. [Russian]
15. Penkov MA, Altukher GM, Kochyna ML. *Raschet yzokhrom y yzoklyny rogovoy obolochky glaza* [Calculation of isochrom and isocline of the cornea]. *Byofyzyka*. 1982; 28(2): 313–6. [Russian]
16. Rykov SA, Senyakyna AS. *Vydy kosoglazyya, ykh klasyfikatsyya, osobennosti dyagnostyky y lechenyya* [Types of strabismus, their classification, features of diagnosis and treatment]. *Tezy ta lektsiyi IV naukovо–prakt konf dyt oftalmologiv z mizhnarodnoy uchastyu «Vrodzhena ta genetychno obumovlena slipota ta slabkuzorist»*. Krym; 2009. p. 323–36. [Russian]
17. Senyakyna AS, Rykov SA. *K voprosu o klasyfikatsyy kosoglazyya* [On the classification of strabismus]. *Oftalmol zhurn*. 2008; 5: 62–9. [Russian]

18. Serdyuchenko VY, Degtyareva NM. *Akkomodatsyonnaya ezotropyya: klynyka, dyagnostyka, lechenye* [Accommodation esotropia: clinic, diagnosis, treatment]. Odessa: Astroprint; 2018. 60 p. [Russian]
19. Shamshynova FM, Volkov VV. *Funktsyonalnye yssledovaniya v oftalmology* [Functional research in ophthalmology]. M: Medytyna; 1999. 415 p. [Russian]

УДК 617.7:519.876.5:004.942:681.31

РЕЗУЛЬТАТЫ МОДЕЛИРОВАНИЯ НАПРЯЖЕННО–ДЕФОРМИРОВАННОГО СОСТОЯНИЯ РОГОВИЦЫ ГЛАЗА С ПАТОЛОГИИ ЭКСТРАОКУЛЯРНЫХ МЫШЦ

Кочина М. Л., Ковтун Н. М.

Резюме. Значительный удельный вес в структуре заболеваний органа зрения детей имеет патология глазодвигательного аппарата сопровождается косоглазием и нарушениями бинокулярного зрения. Косоглазие, кроме косметического недостатка, сопровождается серьезными расстройствами бинокулярных и монокулярных функций ребенка. По данным различных авторов явным косоглазием страдает 0,5–3,5% детей, в структуре детской глазной патологии Украины косоглазие занимает второе место после аномалий рефракции, удельный вес ее составляет 25,6% случаев. Определение структурно–функционального состояния экстраокулярных мышц до настоящего времени представляет определенные сложности, поскольку большинство существующих методов субъективны и требуют личного контакта врача с пациентом, который трудно установить в случае детей младшего возраста или лиц с умственными нарушениями. С другой стороны, одинаковые отклонения глаза могут возникать при различных структурно–функциональных нарушениях экстраокулярных мышц, или без них, когда имеются другие причины, связанные с аномалиями рефракции, сенсорными нарушениями и тому подобное. Для дифференциальной диагностики патологии экстраокулярных мышц и других причин возникновения косоглазия, а также выбора тактики хирургического лечения нужны объективные методы, результаты использования которых не зависят от контакта с пациентом или квалификации врача. Среди таких методов перспективным является поляризационно–оптический метод. Использование поляризованного света для исследования роговицы глаза позволяет визуализировать распределение внутренних напряжений, возникающих в ней вследствие механического воздействия прямых экстраокулярных мышц и внутриглазного давления. При освещении роговицы живого глаза поляризованным светом на ней наблюдается интерференционная картина подобная по форме к ромба, углы которого опираются на вертикальный и горизонтальный диаметры роговицы глаза. Доказано, что симметрия этого интерференционного ромба зависит от степени сбалансированности действия прямых экстраокулярных мышц, обеспечивающие повороты глаза и фиксируют его в нужном положении. При нарушении баланса действия экстраокулярных мышц, может возникать в случае повышения или снижения усилия одной или нескольких экстраокулярных мышц, форма интерференционного ромба меняется. Для клинического использования описанных изменений формы интерференционной картины необходимо детализировать их особенности при различных сочетаниях структурно–функциональной патологии экстраокулярных мышц. Для этого использовано модели напряженно–деформированного состояния глаза.

Цель работы – определение особенностей интерференционных картин, наблюдаемых на роговице глаза в поляризованном свете, при патологии экстраокулярных мышц с использованием моделей. Для построения расчетных интерференционных картин было использовано усовершенствованную модель напряженно–деформированного состояния глаза. Совершенствование этой модели, построенной с использованием теории тонких оболочек, состояло в учете реального места прикрепления экстраокулярных мышц (в соответствии с анатомическими представлениями), а также различных возможных вариантов их структурно–функциональной патологии. Отличие предлагаемого подхода от известного также заключается в определении значений геометрических параметров расчетных изохром, построенные для различных вариантов структурно–функциональных изменений экстраокулярных мышц. С использованием усовершенствованной модели напряженно–деформированного состояния глаза был проведен расчет и построены изохромы для случаев смещение места приложения усилий каждого из четырех прямых мышц вдоль линии действия (приближение точки приложения усилий к лимбу и удаления от него в интервале от 1 мм до 4 мм от нормального положения). Как показали предыдущие исследования информативными показателями для оценки состояния экстраокулярных мышц являются отрезки диагоналей интерференционного ромба и углы между ними. В результате анализа формы расчетных изохром с использованием информативных параметров было установлено, что приближение места приложения усилия мышцы к лимбу от нормального положения, а также его удаления вызывают не только изменение соотношения отрезков соответствующей диагонали, но и смещение углов изохромы от соответствующих меридианов. Разрывы верхнего угла изохромы наблюдаются при удалении месте прикрепления верхней прямой мышцы от нормального положения в сторону экватора глаза. Полученные результаты указывают на то, что определение причины косоглазия с использованием интерференционных картин должно включать не только анализ их формы, но и результаты других исследований больного косоглазием.

Ключевые слова: экстраокулярные мышцы, косоглазие, интерференционные картины, модели напряженно-деформированного состояния глаза.

UDC 617.7:519.876.5:004.942:681.31

Results of Modeling the Stress–Strain State of the Eye Cornea with Extraocular Muscles Pathology

Kochina M. L., Kovtun N. M.

Abstract. A significant share of eye diseases in children is occupied by the pathology of oculomotor apparatus accompanied by strabismus and visual binocular disturbances. Strabismus, in addition to a cosmetic defect, is accompanied by serious disorders of the child's binocular and monocular functions. According to various authors, 0.5–3.5% of children suffer from apparent strabismus. In the structure of children's eye pathology in Ukraine, strabismus takes the second place after refraction anomalies. Its specific gravity is 25.6% of cases. The determination of the structural and functional state of extraocular muscles still presents certain difficulties, since most of the existing methods are subjective and require personal contact of the doctor with the patient, which is difficult in the case of young children or people with mental disabilities. On the other hand, the same deviations of the eye can occur with various structural and functional disorders of the extraocular muscles, or without them, when there are other reasons associated with refractive errors, sensory disturbances, etc. For the differential diagnosis of the pathology of extraocular muscles and other causes of strabismus, as well as the choice of tactics for surgical treatment, objective methods are needed. Their results should not depend on contact with the patient or the qualifications of the doctor. Among such methods the most promising is the polarization–optical method. The use of polarized light to study the eye cornea allows visualizing the distribution of internal stresses arising in it due to the mechanical effect of direct extraocular muscles and intraocular pressure. When illuminating the cornea of the living eye with polarized light, an interference pattern similar in shape to a rhombus is observed on it. Its angles are based on the vertical and horizontal diameters of the eye cornea. It is proved that the symmetry of this interference rhombus depends on the balance degree of the direct extraocular muscles action, which ensures the eye rotation and fixes it in the right position. In case of the extraocular muscles action imbalance the shape of the interference rhombus changes. This can occur while increasing or decreasing the effort of one or more extraocular muscles. For clinical use of the described changes in the shape of the interference pattern, it is necessary to detail their features with various combinations of structural and functional pathology of extraocular muscles. For this, models of the stress–strain state of the eye were used.

The purpose of the work was to determine the features of interference patterns observed on the eye cornea in polarized light in the pathology of extraocular muscles using models.

Results and discussion. To construct the calculated interference patterns, an improved model of the stress–strain state of the eye was used. The improvement of this model, constructed using the theory of thin shells, consisted in taking into account the real place of attachment of extraocular muscles (in accordance with the anatomical ideas), as well as various possible options for their structural and functional pathology. The difference between the proposed approach and the known one also consists in determining the values of the geometric parameters of the calculated isochroms constructed for various variants of structural and functional changes in extraocular muscles. Using an improved model of the stress–strain state of the eye, a calculation was made and isochroms were constructed for cases of displacement the effort application of each of the four rectus muscles along the line of action (approximation of the point of application of effort to the limb and its removal from it in the range from 1 mm to 4 mm from normal provisions). As previous studies have shown, informative indicators for assessing the state of extraocular muscles are segments of the diagonals of the interference rhombus and the angles between them.

Conclusion. As a result of the analysis of the shape of the calculated isochroms using informative parameters, we found out that the approximation of the place of application of muscle force to the limb from the normal position, as well as its removal, caused not only a change in the ratio of segments of the corresponding diagonal, but also a shift of the isochromic angles from the corresponding meridians. Tears of the upper corner of the isochrome were observed when the attachment point of the superior rectus muscle was removed from the normal position towards the equator of the eye. The obtained results indicated that determining the cause of strabismus using interference patterns should include not only their shape analysis, but also the results of other studies of the strabismus patient.

Keywords: extraocular muscles, strabismus, interference patterns, stress–strain models of the eye.

The authors of this study confirm that the research and publication of the results were not associated with any conflicts regarding commercial or financial relations, relations with organizations and/or individuals who may have been related to the study, and interrelations of coauthors of the article.

Стаття надійшла 19.07.2019 р.

Рекомендована до друку на засіданні редакційної колегії після рецензування