

DOI: 10.26693/jmbs03.05.036

УДК 611-013.85:618.39-021.3

Іліка В. В., Давиденко І. С.

ХЕМІЛЮМІНЕСЦЕНТНЕ ДОСЛІДЖЕННЯ НІТРОПЕРОКСИДІВ У СТРУКТУРАХ ПЛАЦЕНТИ ПРИ ХОРІОНАМНІОНІТІ ТА БАЗАЛЬНОМУ ДЕЦИДУЇТІ З ЗАЛІЗОДЕФІЦИТНОЮ АНЕМІЄЮ ВАГІТНИХ

Вищий державний навчальний заклад України
«Буковинський державний медичний університет», Чернівці, Україна

vitaliy.ilika@bsmu.edu.ua

Хемілюмінесцентним методом з люмінолом проведено кількісне дослідження інтенсивності світіння нітропероксидів в структурах плаценти при поєднанні хоріонамніоніту та базального децидуїту з залізодефіцитною анемією вагітних. Було встановлено, що залізодефіцитна анемія вагітних інтенсифікує світіння нітропероксидів тільки в ендотеліоцитах кровоносних судин хоріальної пластинки. В ендотеліоцитах хоріальної та базальної пластинок плаценти при всіх формах запалення посліду в середньому зростає інтенсивність хемілюмінесценції нітропероксидів, а коморбідна залізодефіцитна анемія впливає на інтенсифікацію тільки при хронічному запаленні. В децидуоцитах базальної пластинки плаценти як при гострому, так і при хронічному базальному децидуїті показники були статистично вищими, та з ще більшою вірогідністю при поєднанні з анемією вагітних.

Ключові слова: нітропероксиди, радикали, запалення посліду, залізодефіцитна анемія вагітних.

Зв'язок роботи з науковими програмами, планами, темами. Дана робота є фрагментом НДР «Морфологічні аспекти патології плаценти при залізодефіцитній анемії вагітних», № деж. реєстрації 01140004125.

Вступ. Окиснювальний стрес, будучи універсальним патологічним процесом, який перебігає як в середині, так і позаклітинно, безумовно різноспрямовано змінюється в різні періоди перебігу хвороби та ймовірно, може модифікуватися при поєднанні з іншими супутніми патологічними станами. Значущими діючими факторами окиснювального стресу є вільні радикали, велика частина з яких представлена сполуками реактивного кисню. Відмінною їх особливістю є висока окиснювальна здатність, яка створює істотну погрозу для редокс-чутливих компонентів клітин, перш за все

білків, ліпідів і нуклеїнових кислот. В групу активних форм кисню входять супероксидний аніон-радикал, перекис водню, гідроксильний радикал [6]. Деякі дослідники стверджують, що для оцінки окиснювального стресу в структурах плацентарної тканини найпершу увагу слід приділяти нітропероксидам, які, на відміну від активних форм кисню, завдяки більшому часу існування, здатні долати порівняно більш значні дифузійні дистанції, і тому спроможні викликати реальну патологію в глибині тканини, а не тільки на поверхнях [3].

Як найбільш придатний, рекомендовано використовувати хемілюмінесцентний метод, який має значно більше переваг: по-перше, він зазвичай не пов'язаний зі зміною процесів у розчинах, клітинах або навіть цілих тканинах, де реєструється світіння, по-друге, є дуже чутливим за виявлення саме високореактивних радикалів. Метод хемілюмінесценції часто застосовують при вивченні механізму фотобіологічних процесів з огляду на те, що на ранніх стадіях більшість із первинних продуктів – це вільні радикали, а саме реакції вільних радикалів зазвичай супроводжуються сильною або слабкою хемілюмінесценцією [1, 2]. Окремі хемілюмінесцентні дослідження нітропероксидів були проведені на трофобласті хоріальних ворсинок плаценти [3, 4], проте в структурах хоріальної та базальної пластинок плаценти при запаленні в поєднанні з залізодефіцитною анемією вагітних такі дослідження ще не проводилися.

Мета дослідження. За допомогою хемілюмінесцентного методу з люмінолом провести кількісне дослідження інтенсивності світіння нітропероксидів в структурах плаценти при поєднанні запалення посліду з залізодефіцитною анемією вагітних (ЗДАВ).

Матеріали та методи дослідження. Всього досліджено 198 плацент, до яких відносились і випадки з фізіологічною вагітністю (n = 20) та з анемією вагітних без запалення посліду (n = 21),

які склали групу порівняння. Кількість спостережень у конкретних групах дослідження надані в **таблицях 1 та 2.**

Хемілюмінесцентний метод виконували на заморожених зрізах плаценти. Хемілюмінесценцію, ініційовану люмінолом, вивчали у люмінесцентному мікроскопі ЛЮМАМ-Р8. Далі на отриманих циф-

Таблиця 1 – Кількісні показники хемілюмінесцентного світіння нітропероксидів в структурах плаценти при фізіологічній вагітності та залізодефіцитній анемії вагітних без запалення ($M \pm m$)

Структури плаценти	Групи дослідження	
	фізіологічна вагітність (n = 20)	залізодефіцитна анемія вагітних без запалення посліду (n = 21)
Ендотеліоцити кровоносних судин хоріальної пластинки	18 ± 4,8	35 ± 4,7 P = 0,01
Ендотеліоцити кровоносних судин базальної пластинки	33 ± 3,8	40 ± 4,5 P > 0,05
Децидуальні клітини базальної пластинки	34 ± 3,8	38 ± 4,2 P > 0,05

Примітка: p – достовірність різниці між контрольною та досліджуваною групами.

Таблиця 2 – Кількісні показники хемілюмінесцентного світіння нітропероксидів у ендотеліоцитах хоріальної та базальної пластинки плаценти при запаленні посліду в поєднанні з залізодефіцитною анемією вагітних ($M \pm m$)

Групи дослідження	Запалення посліду при вагітності без анемії	Запалення посліду при залізодефіцитній анемії вагітних
Хоріонамніоніт гострий	154 ± 4,4 (n = 23) P ₁ < 0,001 P ₂ < 0,001	159 ± 4,6 (n = 21) P ₃ > 0,05 P ₄ < 0,001
Хоріонамніоніт хронічний	112 ± 4,2 (n = 20) P ₁ < 0,001 P ₂ < 0,001	133 ± 4,5 (n = 21) P ₃ = 0,001 P ₄ < 0,001
Базальний децидуїт гострий	145 ± 3,2 (n = 16) P ₁ < 0,001 P ₂ < 0,001	149 ± 3,4 (n = 15) P ₃ > 0,05 P ₄ < 0,001
Базальний децидуїт хронічний	93 ± 4,1 (n = 21) P ₁ < 0,001 P ₂ < 0,001	115 ± 4,4 (n = 20) P ₃ < 0,001 P ₄ < 0,001

Примітки: P₁ – вірогідність різниці між фізіологічною вагітністю та досліджуваною групою; P₂ – вірогідність різниці між групою плацент із ЗДАВ та досліджуваною групою; P₃ – вірогідність різниці між запаленням та запаленням у поєднанні із ЗДАВ; P₄ – вірогідність різниці між запаленням у поєднанні із ЗДАВ та ЗДАВ без запалення.

рових копіях зображення, за допомогою мікроскопа Delta Optical Evolution 100 (планахроматичні об'єктиви) та цифрової камери Olympus SP-550UZ, у середовищі комп'ютерної програми ImageJ (1.48, W. Rasband, National Institutes of Health, USA) [9] здійснювали кількісні вимірювання люмінесценції шляхом комп'ютерної оцінки інтенсивності світіння за шкалою у 256 градацій – від «0» (показник відсутності світіння) до «255» (максимальна інтенсивність світіння).

Для визначення достовірності різниці середніх величин використовували критерій Стьюдента після позитивної перевірки вибірки на нормальність розподілу в ній за критерієм Shapiro-Wilk (комп'ютерна програма PAST 3.14, вільна ліцензія, O. Hammer, 2016) [10]. Для прийняття чи відхилення статистичної гіпотези застосували рівень вірогідності $p \leq 0,05$.

Дослідження проведене з дотриманням основних біоетичних положень Конвенції Ради Європи про права людини та біомедицину (від 04.04.1997 р.), Гельсінської декларації Всесвітньої медичної асоціації про етичні принципи проведення наукових медичних досліджень за участю людини (1964–2008 рр.), а також наказу МОЗ України № 690 від 23.09.2009 р.

Результати дослідження та їх обговорення.

Кількісне визначення при хоріонамніоніті проводили в структурах хоріальної, а при базальному децидуїті – базальної пластинки плаценти. Так, в ході проведених досліджень, хемілюмінесцентне світіння вдалось виявити в ендотеліоцитах хоріальної (**рис. 1**) та базальної пластинок плаценти, а також в децидуоцитах базальної пластинки плаценти (**рис. 2**).

Результати статистичних обрахунків інтенсивності світіння нітропероксидів в структурах хоріальної та базальної пластинки плаценти при фізіологічній вагітності та залізодефіцитній анемії вагітних без запалення наведені в **таблиці 1.**

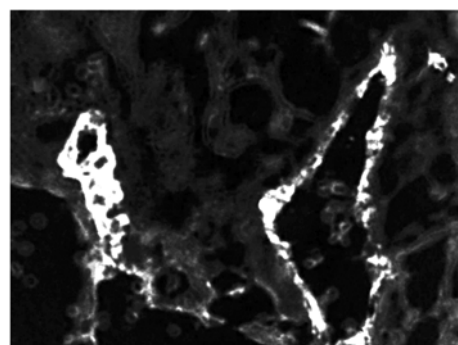


Рис. 1. Ендотелій кровоносних судин хоріальної пластинки плаценти. Гострий хоріонамніоніт в поєднанні з ЗДАВ. Імунофлюоресцентний метод дослідження з люмінолом. Об. 40х. Ок. 10х

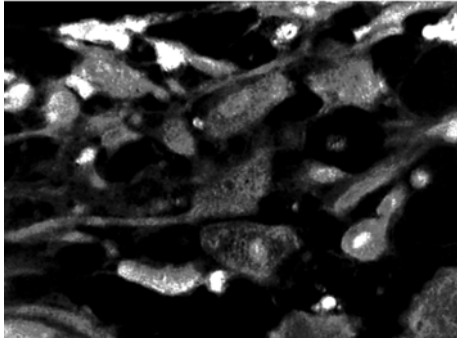


Рис. 2. Децидуцити базальної пластинки плаценти. Гострий базальний децидуїт в поєднанні з ЗДАВ. Імунофлюорисцентний метод дослідження з люмінолом. Об. 40х. Ок. 10х

Згідно отриманих даних, зазначених в таблиці 1, тільки в ендотеліоцитах кровоносних судин хоріальної пластинки плаценти кількісні показники хемілюмінесцентного світіння нітропероксидів є статистично вищими за показники фізіологічної вагітності. Це перш за все, можна пов'язати з тим, що ендотелій входить до тканин, які є найбільш чутливими до впливу гіпоксії, при якій може бути присутній надлишок радикалів [7, 8].

Кількісні показники хемілюмінесценції нітропероксидів у структурах хоріальної та базальної пластинки плаценти при запаленні посліду в поєднанні з залізодефіцитною анемією вагітних наведені в таблицях 2 та 3.

При всіх досліджуваних формах хоріонамніоніту та базального децидуїту в середньому зростає хемілюмінесценція нітропероксидів в порівнянні з фізіологічною вагітністю та залізодефіцитною анемією вагітних без запалення. Разом з тим, коморбідна ЗДАВ інтенсифікує хемілюмінесцентне світіння тільки при хронічному перебігу хоріонамніоніту та базального децидуїту, а в порівнянні з плацентами від породіль фізіологічної вагітності та ЗДАВ – при всіх формах запалення посліду кількісні показники світіння нітропероксидів є статистично значимими.

Що стосується децидуцитів базальної пластинки плаценти, при гострому та хронічному базальному децидуїті з високою вірогідністю зростають усереднені кількісні показники інтенсивності світіння нітропероксидів в порівнянні з плацентами

Таблиця 3 – Кількісні показники хемілюмінесцентного світіння нітропероксидів у децидуоцитах базальної пластинки плаценти при гострому та хронічному базальному децидуїті в поєднанні з ЗДАВ ($M \pm m$)

Групи дослідження	Запалення посліду при вагітності без анемії	Запалення посліду при залізодефіцитній анемії вагітних
Базальний децидуїт гострий	98 ± 3,8 (n = 16) P ₁ < 0,001 P ₂ < 0,001	115 ± 4,1 (n = 15) P ₃ = 0,004 P ₄ < 0,001
Базальний децидуїт хронічний	130 ± 4,4 (n = 21) P ₁ < 0,001 P ₂ < 0,001	164 ± 4,5 (n = 20) P ₃ = 0,002 P ₄ < 0,001

Примітки: P₁ – вірогідність різниці між фізіологічною вагітністю та досліджуваною групою; P₂ – вірогідність різниці між групою плацент із ЗДАВ та досліджуваною групою; P₃ – вірогідність різниці між запаленням та запаленням у поєднанні із ЗДАВ; P₄ – вірогідність різниці між запаленням у поєднанні із ЗДАВ та ЗДАВ без запалення.

фізіологічної вагітності та ЗДАВ. При поєднанні запалення з ЗДАВ, показники є також статистично вищими за групи порівняння та більшими за показники плацент із запаленням без анемії.

Висновки

1. Залізодефіцитна анемія вагітних інтенсифікує світіння нітропероксидів тільки в ендотеліоцитах кровоносних судин хоріальної пластинки.
2. В ендотеліоцитах хоріальної та базальної пластинки плаценти при всіх формах запалення посліду в середньому зростає інтенсивність хемілюмінесценції нітропероксидів, а коморбідна залізодефіцитна анемія впливає на інтенсифікацію тільки при хронічному запаленні.
3. В децидуоцитах базальної пластинки плаценти як при гострому, так і при хронічному базальному децидуїті показники інтенсивності світіння нітропероксидів є статистично вищими та з ще більшою вірогідністю при поєднанні з анемією вагітних.

Перспективи подальших досліджень. Визначити інші аспекти вільнорадикального окиснення в структурах плаценти при запаленні в поєднанні з залізодефіцитною анемією вагітних.

References

1. Vladymyrov JA. Kynetycheskaja hemiljumynescencyja kak metod yzuchenyja reakcyj svobodnyh radykalov. *Vyofyzyka*. 2011; 56 (6): 1081-90. [Russian].
2. Vladymyrov JA, Proskuryna EV. Svobodnye radykaly y kletochnaja hemiljumynescencyja. *Uspehy biologicheskoy hyyu*. 2009; 49: 341-88. [Russian].
3. Goshovs'ka AV, Davydenko IS, Goshovs'kyj VM, Garvasjuk OV. Hemiljuminescentne vyznachennja nitroperoksydiv u strukturah horial'nyh vorsynok placenty. *Materiály ix mezinárodní vědecko-praktická konference «zprávy vědecké ideje - 2013»; 2013 října 27-listopadu 05; Díl 17 Lékařství. Praha: Publishing House «Education and Science» s.r.o. 2013: 3-6.* [Ukrainian].

4. Davydenko IS, Davydenko OM. Hemiluminescentne vyznachennja nitroperoksydiv u cytoplazmi syncytiotrofoblasta horial'nyh vorsyn placenty pry gnijnomu horionamnioniti. *Materialy VIII mizhnarodnogo kongresu patologiv Ukraïny «Suchasni problemy patologichnoi' anatomii»*. Poltava, 2008: 26-7. [Ukrainian].
5. Yzmajlov DJ. Opredelenye aktyvnosti antyoksydantov metodom yzmerenija kynetyky hemyljumynescencyy. *Fotobyyologija ta fotomedycyna*. 2011; 7 (2): 70-6. [Russian].
6. Medvedeva EA, Shhukyn JV, Seleznev EY. *Okyslytel'nyj stress y vospalenyje u bol'nyh aterosklerozom: monografija*. Saarbrücken: Lap Lambert Academic Publishing, 2013. 65 s. [Russian].
7. Tastanova GE, Myrsharov UM, Saydalyhodzhaeva SZ. Sostojanye aktyvnosti endotelyja sosudov y reguljatorov angyogeneza v systeme mat'-placenta-plod pry oslozhnennoj beremennosti. *Ukraïns'kyj morfologichnyj al'manah*. 2011; 9 (4): 99-101. [Ukrainian].
8. Hammer Ø. *PAST: Paleontological Statistics, Version 3.14. Reference manual*. Oslo: Natural History Museum University of Oslo, 2016. 243 p.
9. Rasband W, Ferreire T. *ImageJ user guide 1.48 v. USA*: National Institute of Health, 2015. 140 p.
10. Abumaree MH, Hakami M, Abomaray FM, Alshabibi MA, Kalionis B, Al Jumah MA, Al Askar AS. Human chorionic villous mesenchymal stem/stromal cells modify the effects of oxidative stress on endothelial cell functions. *Placenta*. 2017; 59: 74-86. doi: 10.1016/j.placenta.2017.05.001.

УДК 611-013.85:618.39-021.3

ХЕМИЛЮМИНЕСЦЕНТНОЕ ИССЛЕДОВАНИЕ НИТРОПЕРОКСИДОВ В СТРУКТУРАХ ПЛАЦЕНТЫ ПРИ ХОРИОНАМНИОНИТЕ И БАЗАЛЬНОМ ДЕЦИДУИТЕ С ЖЕЛЕЗОДЕФИЦИТНОЙ АНЕМИЕЙ БЕРЕМЕННЫХ

Илика В. В., Давыденко И. С.

Резюме. Хемилюминесцентным методом с люминолом проведено количественное исследование интенсивности свечения нитропероксидов в структурах плаценты при сочетании хорионамнионита и базального децидуита с железодефицитной анемией беременных. Было установлено, что железодефицитная анемия беременных интенсифицирует свечение нитропероксидов только в эндотелиоцитах кровеносных сосудов хориальной пластинки. В эндотелиоцитах хориальной и базальной пластинок плаценты при всех формах воспаления плаценты в среднем возрастает интенсивность хемилюминесценции нитропероксидов, а коморбидная железодефицитная анемия влияет на интенсификацию только при хроническом воспалении. В децидуоцитах базальной пластинки плаценты как при остром, так и при хроническом базальном децидуите показатели были статистически выше, и с еще большей вероятностью при сочетании с анемией беременных.

Ключевые слова: нитропероксиды, радикалы, воспаление плаценты, железодефицитная анемия беременных.

UDC 611-013.85:618.39-021.3

Chemiluminescent Studying of Nitro-Peroxides in Placental Structures in Chorionamnionitis and Basal Deciduitis in Pregnant Women with Iron Deficiency Anemia

Ilika V. V., Davydenko I. S.

Abstract. Free radicals, most of which are reactive oxygen compounds, are significant factors of oxidative stress. Nitro-peroxide is the most aggressive and "long-lived" one, which makes it suitable for morphological study. The chemiluminescent method is recommended as the most suitable one.

The purpose of the study was to conduct a quantitative study of the intensity of nitro-peroxide fluorescence using the chemiluminescent method with luminolum in the placenta structures with combined inflammation of the afterbirth with iron deficiency anemia in pregnant women.

Material and methods. A total of 198 placentas were studied. The chemiluminescent method was performed on frozen sections of the placenta. Chemiluminescence was initiated by luminol. On received digital copies of the image, in the computer program environment quantitative measurements of luminescence were performed by computer estimation of the intensity of the glow on a scale with 256 degrees – from "0" to "255".

Student's test was used to determine the reliability of the difference between the mean values. The probability level $p \leq 0.05$ was used to accept or reject the statistical hypothesis.

Results and discussion. The quantitative parameters showed that quantitative indices of chemiluminescent glow of nitro-peroxides were statistically higher than those of physiological pregnancy only in the endothelial cells of the blood vessels of the placenta chorionic plate.

In all investigated forms of chorionamnionitis and basal deciduitis, on average, chemiluminescence of nitroperoxides increased compared with physiological pregnancy and iron deficiency anemia in pregnant women

without inflammation. Comorbid iron deficiency anemia in pregnancy intensifies chemiluminescent glow only with chronic inflammation, and compared with the placenta from the childbirth of physiological pregnancy and iron deficiency anemia in pregnancy with all forms of placental inflammation, the quantitative values of the nitro-peroxide glow were statistically significant.

In the acute and chronic basal deciduitis with high probability, the average quantitative values of the nitro-peroxides glow intensity increased in comparison with the placenta of physiological pregnancy and iron deficiency anemia in pregnancy. When inflammation was combined with iron deficiency anemia the values were also statistically higher than in comparison groups and higher than in inflamed placentas without anemia.

Conclusions. Iron deficiency anemia in pregnancy intensified the glow of nitro-peroxides only in the endothelial cells of the chorionic plate blood vessels. In endothelial cells of the chorionic and basal plates of the placenta in all forms of the placental inflammation, the intensity of chemiluminescence of nitro-peroxides on the average increased, and comorbid iron deficiency anemia affected the intensification only in chronic inflammation. In decidualocytes of the placenta basal plate, both in acute and chronic basal deciduitis, the intensity of the nitro-peroxides glow was statistically higher, and with even greater probability when combined with anemia in pregnancy.

Keywords: nitro-peroxides, radicals, placental inflammation, iron deficiency in pregnancy.

Стаття надійшла 20.04.2018 р.

Рекомендована до друку на засіданні редакційної колегії після рецензування