DOI: 10.26693/jmbs07.02.067
УДК 617.728.3-002-085:615.27
Носівець Д. С.

МАКРОСКОПІЧНІ ЗМІНИ КОЛІННОГО СУГЛОБУ ПРИ ВНУТРІШНЬОСУГЛОБОВОМУ ТА ВНУТРІШНЬОМ'ЯЗОВОМУ ВВЕДЕННІ ХОНДРОЇТИНУ СУЛЬФАТУ НА ТЛІ ЕКСПЕРИМЕНТАЛЬНОГО ОСТЕОАРТРОЗУ

Дніпровський національний університет ім. Олеся Гончара, Дніпро, Україна

Мета дослідження. Дослідити макроскопічні зміни колінного суглоба при внутрішньосуглобовому та внутрішньом'язовому введенні хондроїтину сульфату лабораторним кролям при експериментальному остеоартрозі.

Матеріали та методи. Експериментальні дослідження проведені на нелінійних, здорових, дорослих 16 кролях породи Шиншила (8 самців та 8 самок) вагою 2,5 кг. Експериментальна модель остеоартрозу базувалась на введенні у колінний суглоб розчину монойодоцтової кислоти із розрахунку 3 мг на 50 мкл стерильного фізіологічного розчину.

Хондроїтин сульфат вводили внутрішньосуглобово та внутрішньом'язово. Досліджувальний препарат хондроїтину сульфату використовувався внутрішньосуглобово по 0,24 мл 1 раз у 3 доби 5 разів на 28, 31, 34, 37 та 40 добу експерименту та внутрішньом'язово – по 0,24 мл 1 раз на добу через добу впродовж 25 діб (з 28 доби експерименту по 53 добу).

Проведено аналіз макроскопічних змін колінних суглобів кролів.

Результати. Остеоартроз традиційно характеризують як гетерогенну групу хронічних дегенеративно-дистрофічних, а останнім часом і запальних захворювань суглобів і хребта різної етіології, але зі схожими прогресуючими морфологічними змінами хрящової тканини, субхондральної кістки, синовіальної оболонки, зв'язок, капсули суглоба, навколосуглобових м'язів, що призводять до зниження функціональної активності пацієнтів, спроможності до самообслуговування та інвалідізації хворих.

На підставі отриманих результатів можна стверджувати, що при внутрішньом'язовому введенні препарату хондроїтину сульфату визначена менша інтенсивність деструктивних змін хрящової поверхні колінного суглобу, а при внутрішньосуглобовому - визначена відсутність патологічної узурації та дефектів хрящової поверхні, що свідчить про особливість топічного впливу хондропротекторного препарату.

Висновки. При внутрішньом'язовому введенні хондроїтину сульфату виявлено меншу інтенсивність деструктивних змін хрящової поверхні колінного суглоба, а при внутрішньосуглобовому – відсутність деструкції хряща та дефектів хрящової поверхні, що свідчить про особливість місцевої дії хондроїтину сульфату.

Ключові слова: хондроїтину сульфат, внутрішньосуглобове та внутрішньом'язове введення, хондропротекція, остеоартроз.

Зв'язок роботи з науковими програмами, планами, темами. Робота виконана в рамках проекту «Доклінічне вивчення специфічної активності лікарського препарату АРТРИДА® розчин для ін'єкцій, виробництва ХАУПТ ФАРМА ЛІВРОН, Франція при внутрішньосуглобовому та внутрішньом'язовому введені лабораторним кролям» (замовник ЗАТ "Farmlyga", Литовська Республіка), договір № 512117/2019 від 17.12.2019 р.

Вступ. Остеоартрит або остеоартроз (ОА) традиційно характеризують як гетерогенну групу хронічних дегенеративно-дистрофічних, а останнім часом і запальних захворювань суглобів і хребта різної етіології, але зі схожими прогресуючими морфологічними змінами хрящової тканини, субхондральної кістки, синовіальної оболонки, зв'язок, капсули суглоба, навколосуглобових м'язів, що призводять до зниження функціональної активності пацієнтів, спроможності до самообслуговування та інвалідізації хворих [1, 2].

Соціальна значущість ОА обумовлена тим, що перші ознаки або прояви ОА можуть бути у 30-річному віці, а з віком спостерігається збільшення частоти захворювання. Встановлено, що розвиток ОА збільшується від 2 до 10 разів у віці від 30 до 65 років. За даними ВООЗ 80% населення у віці 50-60 років страждають на ОА, при цьому більше половини з них мають обмеження в повсякденній життєвій активності, а 25% - не можуть впоратися з основними щоденними життєвими обов'язками. До 80-річного віку на ОА страждає кожна людина. Крім того, хворі на ОА складають до 30% пацієнтів, які вийшли на інвалідність з приводу захворювань опорно-рухового апарату [3, 4].

Причиною виникнення та розвитку ОА вважається порушення співвідношень механічного навантаження на суглоб та можливостями фізіологічного відновлення гіалінового хряща після цього

навантаження, що призводить до формування «хибного кола», яке пов'язане з розвитком і підтриманням запалення у суглобі та прогресуючою деструкцією хряща [5].

На теперішній час причина болю у суглобі при ОА остаточно не встановлена. Вважається, що відповідь на запитання причини болю у суглобі при ОА можна знайти в дослідженні питань молекулярної біології і біохімії ОА. З цієї точки зору ОА є складним, комплексним процесом, оборотність якого залежить від дії на відновні і регенераторні процеси у суглобі шляхом впливу на хондроцити у напрямку протизапальної та хондропротекторної дії [6-10].

Лікування ОА є однією з актуальних проблем сучасної медицини у всьому світі не лише через те, що цей патологічний стан є вельми поширеним, характеризується тяжким перебігом та наслідками, що призводять до інвалідизації населення, а ще і через недостатність та суперечливість даних щодо ефективності різноманітних заходів і лікарських препаратів. У цьому аспекті особливого значення набуває проблема знеболення та вплив на структурну організацію суглобового хряща за допомогою препаратів групи хондропротекторів [11, 12].

На теперішній час вважається, що механічні властивості суглобового хряща залежать від структурної організації хрящового матриксу, а саме взаємодії молекул води і макромолекул - колагену, протеогліканів і неколагенових білків. Синтез матриксних макромолекул визначається функціональною активністю хондроцитів, яка знижуючись з віком, призводить до порушення нормального співвідношення компонентів суглобового хряща і прогресу його дегенерації, а порушення ремоделювання субхондральної кістки сприяє деградації хрящової тканини, оскільки порушується її живлення [13]. На даному стверджені засновані підходи консервативного лікування за допомогою хондропротекторів, PRP- та SVF-терапії, які спрямовані на відновлення клітинного складу хрящової тканини, стимуляцію регенераторного потенціалу суглоба в цілому та усунення основних проявів ОА [12, 14, 15].

Мета роботи: дослідити макроскопічні зміни колінного суглоба при внутрішньосуглобовому та внутрішньом'язовому введенні хондроїтину сульфату лабораторним кролям при експериментальному ОА.

Матеріал та методи дослідження. Експериментальні дослідження проведені на нелінійних, здорових, дорослих 16 кролях породи Шиншила (8 самців та 8 самок) вагою 2,5 кг. Тварини знаходилися на стандартному раціоні та в стандартних умовах утримання у віварії (температура повітря: 22±2°C, світлий/темний цикл: 12/12 годин) відповідно до санітарно-гігієнічних норм та отримували їжу та воду *ad libitum* [16, 17].

Усі маніпуляції проводились при дотриманні принципів біоетики у відповідності з положенням Європейської конвенції щодо захисту хребетних тварин, яких використовують в експериментальних та інших наукових цілях (European convention for the protection of vertebrate animals used for experimental and other scientific purposes, Страсбург, 1986), Закону України «Про захист тварин від жорстокого поводження» (№ 1759-VI від 15.12.2009) та Директиви Європейського Союзу 2010/10/63 EU щодо експериментів на тваринах, що підтверджено комісією з біоетики (протокол №5 від 02.09.2021 р.).

Експериментальна модель ОА базувалась на введенні у колінний суглоб розчину монойодоцтової кислоти (МОК) із розрахунку 3 мг на 50 мкл стерильного фізіологічного розчину [18, 19]. Після формування експериментальної моделі ОА на 28 добу експерименту кролі розділені на дослідні групи наступним чином:

- 1 група: Інтактні тварини (4 кроля);
- 2 група: ОА без «лікування» (4 кроля);
- 3 група: ОА + внутрішньом'язове введення препарату АРТРИДА® (4 кроля);
- 4 група: ОА + внутрішньосуглобове введення препарату АРТРИДА® (4 кроля).

Досліджувальний препарат хондроїтину сульфату (ХС) використовувався внутрішньосуглобово по 0,24 мл 1 раз у 3 доби 5 разів на 28, 31, 34, 37 та 40 добу експерименту та внутрішньом'язово – по 0,24 мл 1 раз на добу через добу впродовж 25 діб (з 28 доби експерименту по 53 добу). Препаратом ХС був «Артрида®» (виробник «Haupt Pharma Livron», Франція, дистриб'ютор на Україні литовська фармацевтична компанія «Farmlyga»).

На 43 добу шляхом передозування тіопенталу натрію виведені з експерименту кролі 4 групи, на 53 добу - кролі 1, 2 та 3 груп.

Макроскопічна оцінка тканин суглоба кролів породи Шиншила проводилась після виведення тварин з експерименту шляхом передозування тіопенталу натрію з використанням загальноприйнятих стандартних методів та хірургічного інструменту.

Статистична обробка результатів проведених досліджень виконана з використанням пакету програм STATISTICA 6.1 (StatSoftInc., серійний номер AGAR 909E415822FA) [20].

Результати дослідження. При досліджені тканин колінного суглоба у тварин 1 групи визначена нормальна будова структур суглоба (**рис. 1, А-Г**). Хрящ має білий, яскравий колір. Поверхня хряща блискуча, без патологічних узурацій та дефектів. Капсула суглоба не потовщена, звичайного

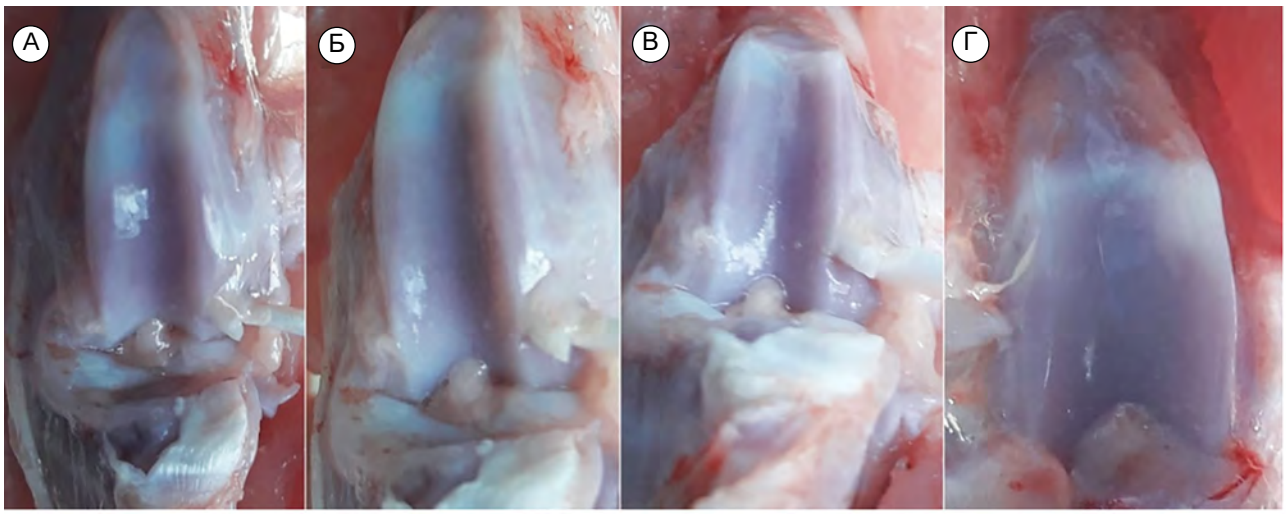

Рис. 1 – Макроскопічна будова тканин колінного суглоба кролів 1 групи (А-Г: показаний дистальний відділ стегнової кістки кроля)

кольору. Інфільтративних та запальних явищ навколо кістково-хрящових утворень немає. Патологічні зміни у структурі колінного суглоба та м'яких тканин не визначені.

При досліджені тканин колінного суглоба у тварин 2 групи визначені виражені патологічні зміни (**рис. 2, А-Г**). Хрящ має жовтий, тусклий колір. Поверхня хряща неоднорідна, визначаються вогнищеві патологічні узурації та дефекти. Капсула суглоба потовщена, гіперемірована, має виражену капілярну та судину мережу. Визначаються інфільтративні та запальні явища навколо кістково-хрящових утворень. Визначені явища підтверджують адекватність проведеного моделювання ОА колінного суглобу у тварин за допомогою МОК.

При досліджені тканин колінного суглоба у тварин 3 групи визначені патологічні зміни (**рис. 3, А-Г**). Хрящ має жовтий, яскравий колір. На **рис. 3, А-В** поверхня хряща неоднорідна, визначаються окремі вогнищеві патологічні узурації та дефекти. На **рис. 3, Г** поверхня хряща однорідна, патологічні узурації та дефекти не визначаються. Капсула суглоба незначно потовщена, гіперемірована, на **рис. 3, А** має виражену капілярну та судину мережу. Інфільтративні та запальні явища навколо кістково-хрящових утворень виражені помірно.

При досліджені тканин колінного суглоба у тварин 4 групи визначені помірні патологічні зміни (**рис. 4, А-Г**). Хрящ має жовтий, яскравий колір. Поверхня хряща однорідна, вогнищеві патологічні узурації та дефекти не визначаються. Капсула

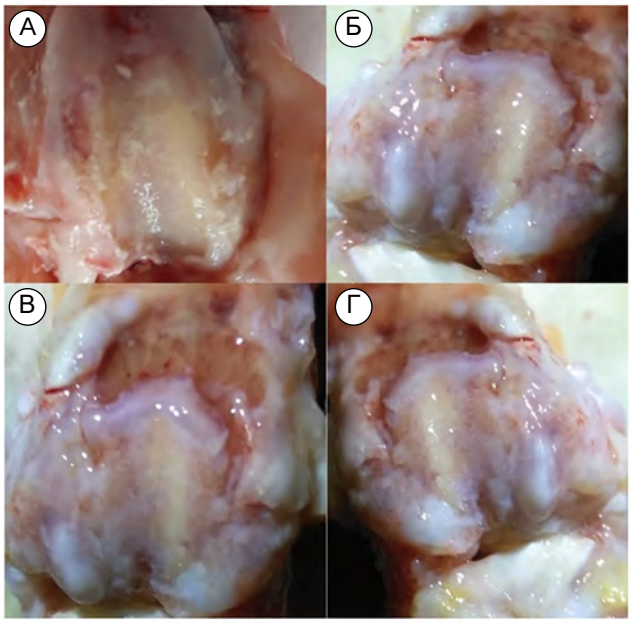

Рис. 2 – Макроскопічна будова тканин колінного суглоба кролів 2 групи (А-Г: показаний дистальний відділ стегнової кістки кроля)

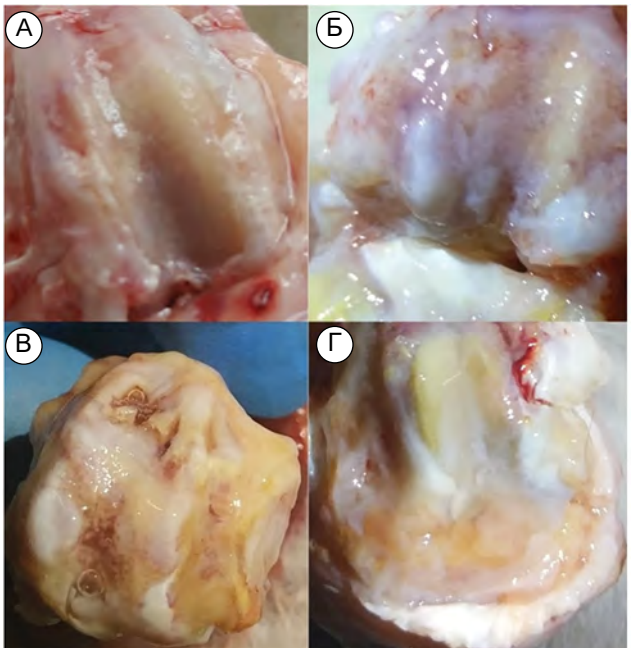

Рис. 3 – Макроскопічна будова тканин колінного суглоба кролів 3 групи (А-Г: показаний дистальний відділ стегнової кістки кроля)

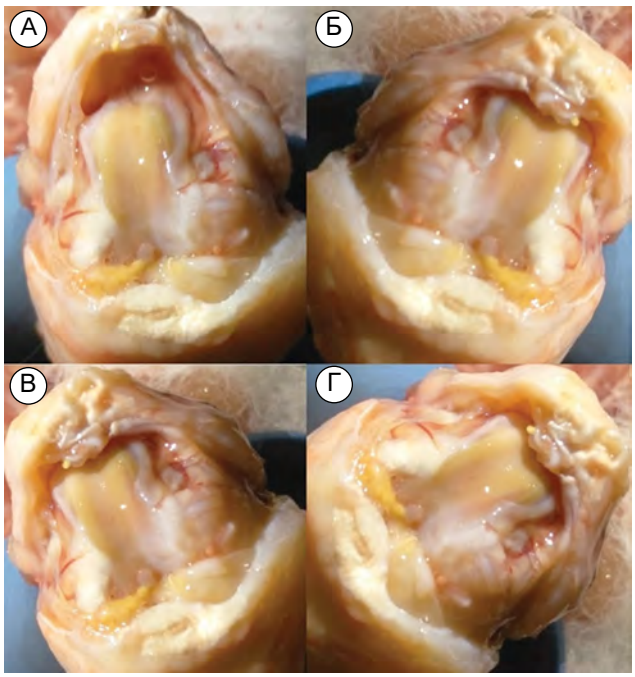

Рис. 4 – Макроскопічна будова тканин колінного суглоба кролів 4 групи (А-Г: показаний колінний суглоб кроля пересічений вздовж суглобової щілини)

суглоба звичайна, судинний малюнок не визначається. Інфільтративні та запальні явища навколо кістково-хрящових утворень не визначаються.

При порівнянні отриманих результатів між експериментальними групами тварин визначається різко помітна різниця макроскопічних змін з 1 групою (**рис. 1, А-Г**), що свідчить про наявність дегенеративно-дистрофічних змін у колінних суглобах тварин 2, 3 та 4 груп (**рис. 2, А-Г**; **3, А-Г** та **4, А-Г**).

Найбільш виражена інтенсивність патологічних змін визначена у тварин 2 групи, що підтверджує адекватність виконаної моделі (**рис. 2, А-Г**).

При порівнянні макроскопічних змін між 2 та 3 групами визначена менша інтенсивність деструктивних змін хрящової поверхні колінного суглобу (**рис. 2, А-Г** та **3, А-Г**).

При порівнянні макроскопічних змін між 2 та 4 групами визначена відсутність патологічної узурації та дефектів хрящової поверхні (**рис. 2, А-Г** та **4, А-Г**).

Таким чином, на підставі отриманих результатів можна стверджувати, що при внутрішньом'язовому введенні препарату ХС визначена менша інтенсивність деструктивних змін хрящової поверхні колінного суглобу, а при внутрішньосуглобовому – визначена відсутність патологічної узурації та дефектів хрящової поверхні, що свідчить про особливість топічного впливу хондропротекторного препарату (**рис. 3, А-Г** та **4, А-Г**).

Обговорення. На сьогоднішній день ведеться дискусія щодо доцільності та ефективності ХС при ОА і з цих питань існують різні думки, іноді протилежного характеру [21-25]. У сучасній літературі також немає єдиної думки щодо ефективності внутрішньосуглобового введення ХС при ОА [26, 27]. Більшість авторів намагається застосовувати комбінацію ХС та гіалуронової кислоти [28-30].

У даному дослідженні спробували візуалізувати морфологічні зміни при внутрішньосуглобовому та внутрішньом'язовому введенні ХС на тлі експериментального ОА та порівняти їх. В дослідженні висвітлена можливість використання ХС при внутрішньосуглобовому введенні, виявлена ефективність та вплив на макроскопічні зміни у тканинах колінного суглобу, оцінені відмінності від внутрішньом'язового використання при експериментальному ОА. Проте, з огляду на проведені дослідження, стверджувати, що подібну дію будуть мати всі препарати ХС, не доводиться. Треба пам'ятати, що ефективність препарату ХС залежить від багатьох факторів, зокрема від якості сировини [31].

Висновки. При внутрішньом'язовому введенні ХС виявлено меншу інтенсивність деструктивних змін хрящової поверхні колінного суглоба, а при внутрішньосуглобовому – відсутність деструкції хряща та дефектів хрящової поверхні, що свідчить про особливість місцевої дії ХС.

Внутрішньосуглобове введення ХС можна рекомендувати для клінічної апробації при остеоартрозі колінного суглобу.

Перспективи подальших досліджень. Дослідити біохімічні зміни при внутрішньосуглобовому та внутрішньом'язовому введенні хондроїтину сульфату кролям породи Шиншила.

References

1. Hunter DJ, March L, Chew M. Osteoarthritis in 2020 and beyond: a Lancet Commission. *Lancet.* 2020;396(10264):1711-1712. doi: 10.1016/S0140-6736(20)32230-3
2. Barnett R. Osteoarthritis. *Lancet.* 2018;391(10134):1985. doi: 10.1016/S0140-6736(18)31064-X
3. Sacitharan PK. Ageing and osteoarthritis. *Subcell Biochem*. 2019;91:123-159. PMID: 30888652. doi: 10.1007/978-981-13-3681-2_6
4. Vina ER, Kwoh CK. Epidemiology of osteoarthritis: literature update. *Curr Opin Rheumatol.* 2018;30(2):160-167. PMID: 29227353. PMCID: PMC5832048. doi: 10.1097/BOR.0000000000000479
5. Vincent TL. Mechanoflammation in osteoarthritis pathogenesis. *Semin Arthritis Rheum.* 2019;49(3S):S36-S38. PMID: 31779850. doi: 10.1016/j.semarthrit.2019.09.018

6. Mobasheri A, Rayman MP, Gualillo O, Sellam J, van der Kraan P, Fearon U. The role of metabolism in the pathogenesis of osteoarthritis. *Nat Rev Rheumatol.* 2017;13(5):302-311. PMID: 28381830. doi: 10.1038/nrrheum.2017.50
7. Malfait AM, Miller RE, Miller RJ. Basic mechanisms of pain in osteoarthritis: experimental observations and new perspectives. *Rheum Dis Clin North Am.* 2021;47(2):165-180. PMID: 33781488. doi: 10.1016/j.rdc.2020.12.002
8. Allen KD, Walsh DA. Modelling pathology: pain relationships in osteoarthritis. *Osteoarthritis Cartilage*. 2021;29(10):1386-1388. PMID: 34329736. PMCID: PMC8518123. doi: 10.1016/j.joca.2021.07.009
9. Xia B, Di Chen, Zhang J, Hu S, Jin H, Tong P. Osteoarthritis pathogenesis: a review of molecular mechanisms. *Calcif Tissue Int*. 2014;95(6):495-505. PMID: 25311420. PMCID: PMC4747051. doi: 10.1007/s00223-014-9917-9
10. Fang T, Zhou X, Jin M, Nie J, Li X. Molecular mechanisms of mechanical load-induced osteoarthritis. *Int Orthop*. 2021;45(5):1125-1136. PMID: 33459826. doi: 10.1007/s00264-021-04938-1
11. Mao L, Wu W, Wang M, Guo JN, Li H, Zhang S, et al. Targeted treatment for osteoarthritis: drugs and delivery system. *Drug Deliv.* 2021;28(1):1861-1876. PMID: 34515606. PMCID: PMC8439249. doi: 10.1080/10717544.2021.1971798
12. Materkowski M. Efficacy treatment of osteoarthritis with combine chondroitin and glucosamine. *Ortop Traumatol Rehabil*. 2021;23(3):239-244. PMID: 34190047. doi: 10.5604/01.3001.0014.9842
13. Lin J, Wang L, Lin J, Liu Q. The role of extracellular vesicles in the pathogenesis, diagnosis, and treatment of osteoarthritis. *Molecules*. 2021;26(16):4987. PMID: 34443573. PMCID: PMC8398019. doi: 10.3390/molecules26164987
14. Zhang X, He J, Wang W. Progress in the use of mesenchymal stromal cells for osteoarthritis treatment. *Cytotherapy.* 2021;23(6):459-470. PMID: 33736933. doi: 10.1016/j.jcyt.2021.01.008
15. Franklin SP, Stoker AM, Bozynski CC, Kuroki K, Clarke KM, Johnson JK, et al. Comparison of Platelet-Rich Plasma, Stromal Vascular Fraction (SVF), or SVF with an Injectable PLGA Nanofiber Scaffold for the Treatment of Osteochondral Injury in Dogs. *J Knee Surg*. 2018;31(7):686-697. PMID: 28915522. doi: 10.1055/s-0037-1606575
16. *Rukovodstvo po provedeniyu doklinicheskih issledovaniy lekarstvennyih sredstv* [Guidelines for conducting preclinical studies of medicinal product]. Pod red prof Mironova NCh. 1. M; 2012. 944 p. [Russian]
17. *Guidelines for experimental (preclinical) study of new pharmacological substances.* Ed by corresponding member of RAMS prof. RU Khabriev. 2005. 425 p.
18. Guingamp C, Gegout-Pottie P, Philippe L, Terlain B, Netter P, Gillet P. Mono-iodoacetate-induced experimental osteoarthritis: a dose-response study of loss of mobility, morphology, and biochemistry. *Arthritis Rheum*. 1997;40:1670-9. PMID: 9324022. doi: 10.1002/art.1780400917
19. Nosivets DS. Experimental models of cartilage tissue pathology. *Zaporozhye medical journal*. 2019;21(115):554-560. doi: 10.14739/2310-1210.2019.4.173362
20. Rebrova OYu. *Statisticheskiy analiz meditsinskih dannyih. Primenenie paketa prikladnyih programm Statistica* [Statistical analysis of medical data. Application of the Statistica software package]. M: MediaSfera; 2002; 312 p.
21. Nosivets DS. Evaluation of the influence of chondroitin sulfate on morphometric parameters of the knee joint, pain threshold and biochemical indices in rats at experimental osteoarthritis. *Ukr J Med Biol Sport*. 2020;2(24):77-83. doi: 10.26693/jmbs05.02.077
22. Fernández-Martín S, González-Cantalapiedra A, Muñoz F, García-González M, Permuy M, López-Peña M. Glucosamine and chondroitin sulfate: Is there any scientific evidence for their effectiveness as disease-modifying drugs in knee osteoarthritis preclinical studies? A Systematic Review from 2000 to 2021. *Animals (Basel).* 2021;11(6):1608. PMID: 34072407. PMCID: PMC8228516. doi: 10.3390/ani11061608
23. Puigdellivol J, Comellas Berenger C, Pérez Fernández MÁ, Cowalinsky Millán JM, Carreras Vidal C, Gil Gil I, et al. Effectiveness of a dietary supplement containing hydrolyzed collagen, chondroitin sulfate, and glucosamine in pain reduction and functional capacity in osteoarthritis patients. *J Diet Suppl.* 2019;16(4):379-389. PMID: 29701488. doi: 10.1080/19390211.2018.1461726
24. Simental-Mendía M, Sánchez-García A, Vilchez-Cavazos F, Acosta-Olivo CA, Peña-Martínez VM, Simental-Mendía LE. Effect of glucosamine and chondroitin sulfate in symptomatic knee osteoarthritis: a systematic review and meta-analysis of randomized placebo-controlled trials. *Rheumatol Int*. 2018;38(8):1413-1428. PMID: 29947998. doi: 10.1007/s00296-018-4077-2
25. Henrotin Y, Marty M, Mobasheri A. What is the current status of chondroitin sulfate and glucosamine for the treatment of knee osteoarthritis? *Maturitas*. 2014;78(3):184-187. PMID: 24861964. doi: 10.1016/j.maturitas.2014.04.015
26. Alekseeva LI, Kashevarova NG, Taskina EA, Sharapova EP, Anikin SG, Strebkova EA, et al. [The efficacy and safety of intra-articular application of a combination of sodium hyaluronate and chondroitin sulfate for

osteoarthritis of the knee: a multicenter prospective study]. *Ter Arkh*. 2020;92(5):46-54. [Russian]. PMID: 32598775. doi: 10.26442/00403660.2020.05.000631

27. Fonsi M, El Amrani AI, Gervais F, Vincent P. Intra-Articular Hyaluronic Acid and Chondroitin Sulfate: Pharmacokinetic Investigation in Osteoarthritic Rat Models. *Curr Ther Res Clin Exp*. 2019;92:100573. PMID: 31956378. PMCID: PMC6957868. doi: 10.1016/j.curtheres.2019.100573
28. Belyaeva EA, Avdeeva OS. [The effectiveness of complex therapy using the injectable form of chondroitin sulfate and sodium hyaluronate with osteoarthritis of the knee joint]. *Ter Arkh*. 2019 May 15;91(5):96-102. [Russian]. PMID: 32598683. doi: 10.26442/00403660.2019.05.000213
29. Rivera F, Bertignone L, Grandi G, Camisassa R, Comaschi G, Trentini D, et al. Effectiveness of intra-articular injections of sodium hyaluronate-chondroitin sulfate in knee osteoarthritis: a multicenter prospective study. *J Orthop Traumatol*. 2016 Mar;17(1):27-33. PMID: 26577936. PMCID: PMC4805636. doi: 10.1007/s10195-015-0388-1
30. Clegg DO, Reda DJ, Harris CL, Klein MA, O'Dell JR, Hooper MM, et al. Glucosamine, chondroitin sulfate, and the two in combination for painful knee osteoarthritis. *N Engl J Med*. 2006 Feb 23;354(8):795-808. PMID: 16495392. doi: 10.1056/NEJMoa052771
31. Nosivets D, Montell E, Opryshko V. Histological changes following the administration of two different chondroitin sulfate products in experimental osteoarthritis models in rats. *Eur J Clin Exp Med*. 2021;19(1):23-32. doi: 10.15584/ejcem.2021.1.4

UDC 617.728.3-002-085:615.27

Macroscopic Changes in the Knee Joint with Intraarticular and Intramuscular Administration of Chondroitin Sulfate on the Background of Experimental Osteoarthritis

Nosivets D. S.

Abstract. *The purpose of the study* was to investigate macroscopic changes in the knee joint during intraarticular and intramuscular administration of chondroitin sulfate to laboratory rabbits in experimental *osteoarthritis*.

Materials and methods. Experimental studies were performed on nonlinear, healthy 16 adult Chinchilla rabbits (8 males and 8 females) weighing 2.5 kg. The experimental model of *osteoarthritis* was based on the introduction of a solution of monoiodoacetic acid into the knee joint at the rate of 3 mg per 50 μl of sterile saline. Chondroitin sulfate was administered intraarticularly and intramuscularly. Chondroitin sulfate was administrated intraarticularly 0.24 ml 1 time in 3 days 5 times on 28, 31, 34, 37 and 40 days of the experiment and intramuscularly – 0.24 ml 1 time per day every other day for 25 days (from the 28th day of the experiment to the 53rd day). The analysis of macroscopic assessment of rabbit knee joints was performed.

Results and discussion. Intramuscular and intraarticular injection of chondroitin sulfate reduces the intensity of the degenerative-dystrophic process due to the impact on inflammatory and the activation of anabolic mechanisms. Intraarticular administration of chondroitin sulfate leads to a greater increase in the level of factors of bone and cartilage formation and a greater decrease in the levels of factors of the acute phase of inflammation and factors that destroy the cartilage matrix. In our study, we attempted to visualize and compare morphological changes in intraarticular and intramuscular administration of chondroitin sulfate on the background of experimental osteoarthritis. The study highlights the possibility of using chondroitin sulfate in intraarticular administration, identified the effectiveness and impact on macroscopic changes in the tissues of the knee joint, assessed differences from intramuscular use in experimental osteoarthritis. However, in view of our research, it is not necessary to claim that all chondroitin sulfate drugs will have a similar effect. It should be remembered that the effectiveness of chondroitin sulfate depends on many factors, including the quality of raw materials.

Conclusion. Intramuscular administration of chondroitin sulfate revealed a lower intensity of destructive changes in the cartilaginous surface of the knee joint, and intraarticular – the absence of cartilage destruction and defects of the cartilaginous surface, which indicates the peculiarity of the topical effect of the chondroitin sulfate.

Keywords: chondroitin sulfate, intraarticular and intramuscular administration, chondroprotection, osteoarthritis.

ORCID and contributionship:
Dmitriy S. Nosivets : 0000-0001-9954-6027 [A-F]

A – Work concept and design, B – Data collection and analysis,
C – Responsibility for statistical analysis, D – Writing the article,
E – Critical review, F – Final approval of the article

CORRESPONDING AUTHOR
Dmitriy S. Nosivets
Oles Honchar Dnipro National University,
General Medicine with a Course of Physical Therapy Department
35, D. Yavornytskoho Ave., building 4, Dnipro 49010, Ukraine
tel: +380677399117, e-mail: dsnosivets@ukr.net

The authors of this study confirm that the research and publication of the results were not associated with any conflicts regarding commercial or financial relations, relations with organizations and/or individuals who may have been related to the study, and interrelations of coauthors of the article.

Стаття надійшла 01.02.2022 р.
Рекомендована до друку на засіданні редакційної колегії після рецензування