

DOI: 10.26693/jmbs05.01.062  
 УДК 611.663/.664:615.212.7]-08

Матешук-Вацеба Л. Р., Іванків Я. Т., Подолук М. В.

## УЛЬТРАСТРУКТУРНА ОРГАНІЗАЦІЯ М'ЯЗОВОЇ ОБОЛОНКИ ШИЙКИ МАТКИ ПРИ ТРИВАЛОМУ ВПЛИВІ ОПІОЇДУ В ЕКСПЕРИМЕНТІ

Львівський національний медичний університет імені Данила Галицького, Україна

yarynkamandarynka@gmail.com

Проблема наркоманії щороку викликає все більшу стурбованість серед фахівців різних спеціальностей. Зловживання наркотичними засобами провокує не лише фізичну та психічну залежність, але й чинить негативний вплив на фізіологічні параметри організму. Розвиток наркотичної залежності у жінок настає значно швидше, ніж у чоловіків, а значні структурно-морфологічні та функціональні зміни статевих органів ставить гостро питання про репродуктивне здоров'я населення в усьому світі. Значне використання наркотичних середників в клінічній практиці без достатньої кількості експериментальних досліджень зумовило необхідність детального вивчення впливу опіоїдів на структурну організацію органів.

**Мета** – встановити та описати ультраструктурні особливості м'язової оболонки шийки матки білого лабораторного щура в нормі та при 2-х, 4-х та 6-ти тижневому впливі налбуфіну.

Дослідження виконано на 24-ох статевозрілих білих щурах-самках віком 3,0–3,5 місяці і початковою масою тіла 160–180 г. Для дослідження застосували метод електронної мікроскопії. Зрізи готували на ультрамікромомі УМТП–6М з допомогою алмазного ножа (DIATOM). Переглядали зрізи з допомогою електронного трансмісійного мікроскопа TEM–100. Фотографували з допомогою цифрової камери SONY–H9.

Хронічний вплив налбуфіну спричиняє значні ультраструктурні зміни м'язової оболонки шийки матки. Вже на ранніх термінах експерименту (2 тижні) можна відслідкувати порушення, які є наслідками введення опіоїду в організм піддослідної тварини. Кожен наступний етап експерименту виявляв поглиблення змін структури м'язових клітин. Пошкодження, які виникли, свідчать про здатність опіоїду при тривалому застосуванні викликати незворотні зміни, що приводять до порушень структури та функцій на усіх рівнях, починаючи з ультраструктурного.

**Ключові слова:** налбуфін, електронна мікроскопія, шийка матки, м'язова оболонка.

**Зв'язок роботи з науковими програмами, планами, темами.** Дослідження виконано у відповідності до плану наукових досліджень Львівського національного медичного університету імені Данила Галицького та є частиною планової науково-дослідної роботи кафедр нормальної анатомії та оперативної хірургії з топографічною анатомією «Структурна організація, ангіоархітектоніка та антропометричні особливості органів у внутрішньо- та позаутробному розвитку за умов впливу екзо- та ендопатогенних факторів», № державної реєстрації 0115U000041.

**Вступ.** Проблема наркоманії щороку викликає все більшу стурбованість серед фахівців різних спеціальностей. Зловживання наркотичними засобами провокує не лише фізичну та психічну залежність, але й чинить негативний вплив на фізіологічні параметри організму, наслідки якого можуть зберігатися навіть після припинення вживання наркотиків [1, 2, 3]. Уже тривалий час опіоїдні анальгетики визнані одними з найефективніших препаратів для знеболення, особливо при купуванні синдрому хронічного болю [4, 5]. Управління ООН з наркотиків і злочинності опублікувало текст «Всесвітня доповідь про наркотики 2018», де вказується, що близько 275 мільйонів людей, що становить майже 5,6 % від світового населення у віці від 15 до 64 років, хоча б один раз в житті вживали наркотики, а в 2016–2017 роках у світі виробництво опіюму зросло на 65 % [6, 7, 8]. Розвиток наркотичної залежності у жінок настає значно швидше, ніж у чоловіків, а значні структурно-морфологічні та функціональні зміни статевих органів ставить гостро питання про репродуктивне здоров'я населення в усьому світі [3, 9]. Значне використання наркотичних середників в клінічній практиці без достатньої кількості експериментальних досліджень зумовило необхідність детального вивчення впливу опіоїдів на структурну організацію органів [10].

**Мета дослідження.** Встановити та описати ультраструктурні особливості м'язової оболонки шийки матки білого лабораторного щура в нормі та при 2-х, 4-х та 6-ти тижневому впливі налбуфіну.

**Матеріал та методи дослідження.** Дослідження виконано на 24-ох статевозрілих білих щурах-самках віком 3,0–3,5 місяці і початковою масою тіла 160–180 г. Експериментальних тварин розподілено на 3 групи: першій групі тварин вводили внутрішньом'язово налбуфін щоденно впродовж 2 тижнів (I тиждень – 8 мг/кг, II тиждень – 15 мг/кг); другій групі тварин вводили внутрішньом'язово налбуфін щоденно впродовж 4 тижнів (I тиждень – 8 мг/кг, II тиждень – 15 мг/кг, III тиждень – 20 мг/кг, IV тиждень – 25 мг/кг), а третій групі тварин вводили внутрішньом'язово налбуфін щоденно впродовж 6 тижнів (I тиждень – 8 мг/кг, II тиждень – 15 мг/кг, III тиждень – 20 мг/кг, IV тиждень – 25 мг/кг, V тиждень – 30 мг/кг, VI тиждень – 35 мг/кг). Для контролю використали 9 щурів-самок, яким впродовж виконання експерименту вводили 0,9 % розчин NaCl.

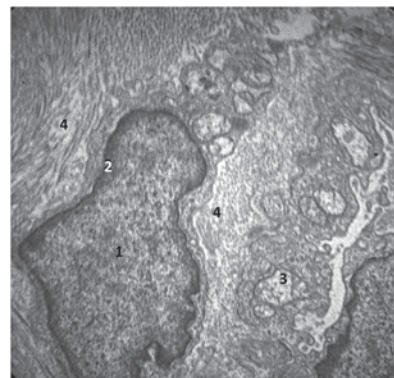
Усіх тварин утримували в умовах віварію Львівського національного медичного університету імені Данила Галицького, експерименти проведені у відповідності положенням Європейської конвенції щодо захисту хребетних тварин, яких використовують в експериментальних та інших наукових цілях (Страсбург, 1986), Директиви Ради Європи 2010/63/EU, Закону України № 3447 – IV «Про захист тварин від жорстокого поводження». Матеріали роботи розглянуті членами комісії з питань біоетики Львівського національного медичного університету імені Данила Галицького, які дійшли погодженої думки, що надані для експертизи матеріали науково обґрунтовані (протокол №9 від 31 жовтня 2017 року). Тварин виводили з експерименту через 2, 4 та 6 тижнів з моменту введення опіюду через евтаназію шляхом передозування діетилового ефіру.

Для дослідження застосували метод електронної мікроскопії. Фіксацію зразків проводили 1,5 % розчином OsO<sub>4</sub> ( Osmium Tetroxide SPI – CHEM USA) в 0,2 М розчині какодилату натрію (Cacodylic acid Sodium salt. Fluka) при рН 7,2 впродовж 2 – 2,5 годин на холоді. Обезводнення в зростаючих концентраціях етилового спирту ( 50°, 70°, 90° і абсолютному) по 30 хв в кожному. Проведення через пропіленоксид (Fluka) 10хв. Заливка зразків в епоксидні смоли Ерон – 812 (Fluka) і полімеризація 24 год. в термостаті при 60° С. Зрізи готували на ультрамікротомі УМТП–6М з допомогою алмазного ножа (DIATOM). Контрастування зрізів в 1% розчині уранілацетату та в контрастері по Рейнольдсу. Переглядали зрізи з допомогою електронного трансмісійного мікроскопа TEM–100. Фотографували з допомогою цифрової камери SONY–H9.

**Результати дослідження.** Уже після перших 2-х тижнів експерименту ми спостерігали зміни м'язової оболонки шийки матки на ультраструктурно-

му рівні. Більшість гладких міоцитів експериментальних тварин, як і контрольних, зберігали характерну відростчасту форму. У непошкоджених міоцитах містилися ядра, переважно видовженої форми, з чіткими контурами нуклеолеми. В нуклеоплазмі наявні ядереця, переважав рівномірно розподілений еухроматин, спостерігали лише поодинокі грудки гетерохроматину. Поблизу полюсів ядер виявлено мітохондрії, переважно з чіткими контурами і структурованими кристами. Цитоплазма заповнена поздовжньо орієнтованими міофіламентами. Базальна мембрана з чіткими контурами, щільніні контакти (нексуси) між міоцитами збережені. Міоцити оточені тонкими прошарками пухкої сполучної тканини. Проте навіть у непошкоджених гладких міоцитах на цьому терміні експерименту спостерігали незначний набряк цитоплазми та мітохондрій. Частина міоцитів уже через 2 тижні введення налбуфіну зазнала пошкоджень у вигляді зміни форми клітин, вкорочення відростків, розволокнення міофіламентів. Мітохондрії набули різної форми та розміру та зазнали структурних змін у вигляді просвітлення матриксу та деструкції крист. У цитоплазмі виявлено також розширені піноцитозні пухирці та великі вакуолі. У ядрі міоцита переважав концентрований гетерохроматин з крайовим розташуванням, що є свідченням апоптозу. Спостерігали крайове розміщення ядереця. Ядерна оболонка зазнала деформації.

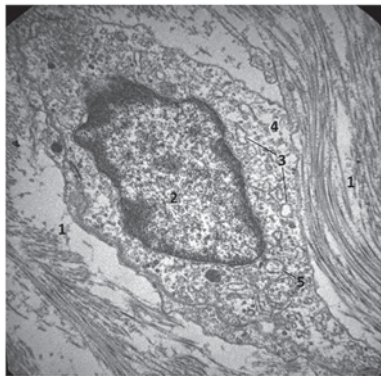
Через 4 тижні експерименту зміни ультраструктурної організації м'язової оболонки шийки матки поглиблювались. Більшість гладких міоцитів експериментальних тварин втрачали характерну відростчасту форму. Ядра міоцитів деформовані, перебували у стані апоптозу, а деякі – каріопікнозу, нуклеолема утворювала інвагінації (рис. 1). В нуклеоп-



**Рис. 1.** Фрагмент м'язової оболонки шийки матки щура через 4 тижні введення налбуфіну. Електронна мікрофотографія. Зб.: x8000. 1 – ядро міоцита з інвагінаціями ядерної оболонки; 2 – крайове розміщення гетерохроматину; 3 – мітохондрія в стані набряку зі зруйнованими кристами; 4 – набряклий ендомізію

лазмі ядерця ледь помітні, а в деяких міоцитах відсутні, переважав гетерохроматин, скупчення якого спостерігали вздовж країв ядра. Мітохондрії різної форми і розмірів, просвітлені, в багатьох з них кристи деструктуровані. Цитоплазма просвітлена, заповнена дезорієнтованими міофіламентами. Базальна мембрана без чітких контурів, контакти (нексуси) між міоцитами розширені. Набряк сполучнотканинних прошарків між міоцитами свідчить про порушення кровообігу.

Через 6 тижнів експерименту на ультраструктурному рівні виявляли глибокі пошкодження елементів м'язової оболонки шийки матки. Міоцити деформовані. Їхні ядра в стані апоптозу, каріопікнозу та каріорексису. Ядерна оболонка часто без чітких контурів, розмита, з випинами. В нуклеоплазмі відсутні ядерця або виявляли ядерця в процесі лізису. Характерним є крайове розміщення гетерохроматину. Цитоплазма просвітлена, набрякла, переповнена вакуолями, містить багато лізосом, мікрофіламенти дезорганізовані, в стані набряку і фрагментації. Мітохондрії часто вакуолізовані, збережені мітохондрії набряклі, кристи майже повністю зруйновані. Базальна мембрана розшарована, набрякла, щільні контакти (нексуси) між міоцитами розширені, а подекуди відсутні. Прошарки пухкої сполучної тканини між міоцитами значно розширені внаслідок набряку та розшарування волокон (рис. 2). В ендомізії збільшується кількість фіброб-



**Рис. 2.** Фрагмент м'язової оболонки шийки матки щура через 6 тижнів введення налбуфіну. Електронна мікрофотографія. Зб.: x8000. 1 – значне розширення, розшарування волокон і набряк пухкої сполучної тканини навколо клітини; 2 – ядро клітини з деформованою ядерною оболонкою, крайовим розміщенням гетерохроматину; 3 – вакуолі; 4 – просвітлення цитоплазми; 5 – набрякла, зі зруйнованими кристами мітохондрія

ластів, які теж перебувають у стані набряку. Цитоплазма їх просвітлена, містить вакуолі, набряклі мітохондрії з деструктурованими кристами. Ядра з

крайовим розміщенням гетерохроматину та інвазіями ядерної оболонки.

**Обговорення отриманих результатів.** Надмірний та неконтрольований прийом опіоїдів чинить негативний вплив на жіночий організм. В дослідженнях Eriksson та Ray показано, що прийом морфіну під час вагітності призводить до затримки росту, зниження ваги та абортів на ранніх термінах [11, 12]. В ряді робіт описано вплив різних опіоїдів на міометрій вагітних щурів-самок, де спостерігається порушення скоротливої здатності м'язів матки [13, 14]. Maryam Dehghan та співав. в експерименті на мишах показали, що морфін на ультраструктурному рівні спричиняє деформацію та руйнування ядерної мембрани епітеліальних клітин ендометрія, спостерігається відстань між ядрами і гетерохроматином, чого не спостерігали в контрольних групах [15]. Схожі ультраструктурні зміни м'язової тканини спостерігали при дослідженні впливу налбуфіну на кардіоміоцити, де при електронномікроскопічному дослідженні було виявлено розширення міжклітинного простору, зруйновані мітохондрії, мозаїчне ушкодження кардіоміоцитів, крайове розміщення хроматину в ядрі [16]. Поряд із дослідженням опіоїдів на жіночу статеву систему описано вплив інших поширених у клінічній практиці препаратів. Зокрема, Radulovic та співав. описують ультраструктурні зміни шийки матки під впливом мізопростолу. Дані електронної мікроскопії показали, що мізопростол індукує розщеплення та дезорганізацію колагенових волокон, зернистий ендоплазматичний ретикулум був збагачений та дилатований, а ядерний хроматин чітко диспергований [17].

**Висновки.** Хронічний вплив налбуфіну спричиняє значні ультраструктурні зміни м'язової оболонки шийки матки. Вже на ранніх термінах експерименту (2 тижні) можна відслідкувати порушення, які є наслідками введення опіоїду в організм піддослідної тварини. Кожен наступний етап експерименту виявляв поглиблення змін структури м'язових клітин. Пошкодження, які виникли, свідчать про здатність опіоїду при тривалому застосуванні викликати незворотні зміни, що приводять до порушень структури та функцій на усіх рівнях, починаючи з ультраструктурного.

**Перспективи подальших досліджень.** Отримані результати дають можливість поглибити знання і вирішити питання щодо впливу опіоїду на структуру шийки матки, розуміння патогенезу дозволить покращити уявлення про можливі наслідки для репродуктивного здоров'я жінок – пацієток, які змушені тривалий час вживати опіоїди, а також тих, хто страждає від наркотичної залежності.

## References

1. Bekesevych AM, Mateshuk-Vatseba LR, Oliynyk IYu, Zinko AV. Vplyv tryvalogo vvedennya opioyidu na ultrastrukturnu organizatsiyu biloyi rechovyny golovного mozku v eksperymentі [The Influence of Long-Term Opioid Administration on the Ultrastructural Organization of the White Substance of the Brain in the Experiment]. *Ukrayinskyy zhurnal medytsyny, biologiyi ta sportu*. 2018; 3(6): 31–5. [Ukrainian] doi: 10.26693/jmbs03.06.031
2. Pidvalna UYe. Strukturna organizatsiya organiv i system pid vplyvom opioyidiv [Structural organization of organs and systems under the influence of opioids]. *Eksperymentalna ta klinichna fiziologiya i biokhimiya*. 2014; 1: 71–8. [Ukrainian]
3. Ivankiv YaT, Mateshuk-Vatseba LR. Morfologichni osoblyvosti matky v normi ta pry patologiyi [Morphological Features of Healthy and Pathological Uterus]. *Ukrayinskyy zhurnal medytsyny, biologiyi ta sportu*. 2018; 1(17): 21–8. [Ukrainian] doi: 10.26693/jmbs04.01.021
4. Smith CL, Severtsen B, Vandermause R, Barbosa-Leiker C, Wilson M, Roll J. Seeking Chronic Pain Relief: A Hermeneutic Exploration. *Pain Management Nursing*. 2018 Dec; 19(6): 652–62. PMID: 29935910. doi: 10.1016/j.pmn.2018.05.001
5. Isenberg SR, Maragh-Bass AC, Ridgeway K, Beach MC, Knowlton AR. A qualitative exploration of chronic pain and opioid treatment among HIV patients with drug use disorders. *Journal of Opioid Management*. 2017 Jan/Feb; 13(1): 5–16. PMID: 28345742. PMCID: PMC5560049. doi: 10.5055/jom.2017.0363
6. Organization WH. Guidelines for the psychosocially assisted pharmacological treatment of opioid dependence. New York: World Health Organization; 2009. Available from: [https://www.who.int/substance\\_abuse/publications/opioid\\_dependence\\_guidelines.pdf](https://www.who.int/substance_abuse/publications/opioid_dependence_guidelines.pdf)
7. World Drug Report 2018 (United Nations publication, Sales No.E.18.XI.9) [Internet]. 2018. Available from: <https://www.unodc.org/wdr2018/>
8. Gartry CC, Oviedo-Joekes E, Laliberté N, Schechter MT. The trials and tribulations of implementing a heroin assisted treatment study in North America. *Harm Reduction J*. 2009 Jan 21; 6: 2. PMID: 19159475. PMCID: PMC2639576. doi: 10.1186/1477-7517-6-2
9. Vucinovic M, Roje D, Vucinovic Z, Capkun V, Bucat M, Banovic I. Maternal and Neonatal Effects of Substance Abuse during Pregnancy: Our Ten-year Experience. *J Yonsei Med*. 2008; 49: 705–13. PMID: 18972589. PMCID: PMC2615365. \_Doi: 10.3349/ymj.2008.49.5.705
10. *Patent 76564 U Ukraine*, MPK A 61 K 31/00. Sposib modelyuvannya fizychnoy opioyidnoyi zalezhnosti u shchuriv [Method for modeling physical opioid dependence in rats] / Onysko RM, Paltov YeV, Fik VB, Vilkhova IV, Kryvko YuYa, Yakymiv NYa, Fitkalo OS (UA); zayavnik i vlasnik patentu Lvivskyy natsionalnyy medychnyy universytet imeni Danyla Galytskogo (UA). № U201207124; zayavl 12.06.2012; opubl 10.01.2013. Byul № 1. [Ukrainian]
11. Eriksson PS, Ronnback L. Effect of prenatal morphine treatment of rats on mortality, body weight and analgesic response in the offspring. *Drug Alcohol Depend* 1989; 24: 187–94. doi: 10.1016/0376-8716(89)90055-0
12. Ray JR, Dubinij W, Blechner JN. Fetal growth retardation following maternal morphine administration. *Biol Neonat*. 1977; 32: 222–8. PMID: 603807. doi: 10.1159/000241021
13. Kayacan N, Ertugrul F, Arici G, Kkar M, Erman M. in vitro effect of opioids on pregnant uterine muscle. *Adv Ther*. 2007; 24: 368–75. PMID: 17565928. \_Doi: 10.1007/BF02849906
14. Yoo KY, Lee J, Kim HS, Jeong SW. The effects of opioids on isolated human pregnant uterine muscles. *Anesth Analg*. 2001; 92: 1006–9. PMID: 11273940. doi: 10.1097/00000539-200104000-00037
15. Dehghan M, Jafarpour M, Mahmoudian Al. The effect of morphine administration on structure and ultrastructure of uterus in pregnant mice. *Iranian Journal of Reproductive Medicine*. 2010; 8(3): 111–8.
16. Pokotylo VYu. Ultrastrukturni osoblyvosti miokarda shchura ta yogo gemomikrotsyrukulyatorного rusla na rannikh terminakh perebigu opioyidnoyi intoksykatsiyi [Ultrastructural features of rat myocardium and its hemomicrocirculatory bed at the early stages of opioid intoxication]. *Visnyk problem biologiyi i medytsyny*. 2017; 1(135): 304–9. [Ukrainian]
17. Radulovic NV, Ekerhovd E, Abrahamsson G, Norstrom A. Cervical priming in the first trimester: morphological and biochemical effects of misoprostol and isosorbide mononitrate. *Acta Obstet Gynecol Scand*. 2009; 88: 43–51. PMID: 19034732. doi: 10.1080/00016340802585440

УДК 611.663/.664:615.212.7]–08

**УЛЬТРАСТРУКТУРНАЯ ОРГАНИЗАЦИЯ МЫШЕЧНОЙ ОБОЛОЧКИ ШЕЙКИ МАТКИ БЕЛОЙ ЛАБОРАТОРНОЙ КРЫСЫ ПРИ ДЛИТЕЛЬНОМ ВОЗДЕЙСТВИИ ОПИОИДОВ**  
**Матешук-Вацеба Л. Р., Иванкив Я. Т., Подолук М. В.**

**Резюме.** Проблема наркомании ежегодно вызывает все большую обеспокоенность среди специалистов разных специальностей. Злоупотребление наркотическими средствами провоцирует не только физическую и психическую зависимость, но и оказывает отрицательное влияние на физиологические параметры организма. Развитие наркотической зависимости у женщин наступает значительно быстрее, чем у мужчин, а значительные структурно-морфологические и функциональные изменения половых органов ставят остро вопрос о репродуктивном здоровье населения во всем мире. Значительное использование

наркотических веществ в клинической практике без достаточного количества экспериментальных исследований обусловило необходимость детального изучения влияния опиоидов на структурную организацию органов.

*Цель* – установить и описать ультраструктурные особенности мышечной оболочки шейки матки белой лабораторной крысы в норме и при 2-х, 4-х и 6-ти недельном воздействии налбуфина.

Исследование выполнено на 24-х половозрелых белых крысах-самках возрастом 3,0–3,5 месяца и начальной массой тела 160–180 г. Для исследования использовали метод электронной микроскопии. Срезы готовили на ультрамикротоме УМТП–6М с помощью алмазного ножа (DIATOM). Просматривали срезы с помощью электронного трансмиссионного микроскопа ТЭМ–100. Фотографировали с помощью цифровой камеры SONY–H9.

При хроническом воздействии налбуфина отмечаются значительные ультраструктурные изменения мышечной оболочки шейки матки. Уже на ранних сроках эксперимента (2 недели) отмечаются нарушения, являющиеся последствиями введения опиоида в организм подопытного животного. Каждый последующий этап эксперимента показывал увеличение изменений структуры мышечных клеток. Возникшие повреждения свидетельствуют о способности опиоида при длительном применении вызвать необратимые изменения, приводящие к нарушениям структуры и функций на всех уровнях, начиная с ультраструктурного.

**Ключевые слова:** Налбуфин, электронная микроскопия, шейка матки, мышечная оболочка.

UDC 611.663/.664:615.212.7]–08

**Ultrastructural Organization of the Cervix Muscular Layer in White Laboratory Rats under Long-Term Opioid Influence**  
**Matshuk-Vatseba L. R., Ivankiv Ya. T., Podolyuk M. V.**

**Abstract.** The problem of drug addiction is a growing concern among specialists in various fields. Drug abuse provokes not only physical and mental addiction, but has also a negative effect on the physiological parameters of the body. The development of drug addiction in women is much faster than in men, and the significant structural, morphological and functional changes of the genital organs raise the burning issue of reproductive health worldwide. The considerable use of drugs in clinical practice without sufficient experimental research has necessitated a detailed study of the effect of opioids on the structural organization of organs.

*The purpose of the study* was to establish and describe ultrastructural features of the cervix muscular layer in white lab rats within a norm and at the 2<sup>nd</sup>, 4<sup>th</sup>, and 6<sup>th</sup> weeks of nalbuphine exposure.

*Material and methods.* The research was performed on 24 sexually mature white female rats 3.0–3.5 months old with the initial body weight of 160–180 g. The experimental animals were divided into 3 groups, each group of animals was administered intramuscularly nalbuphine daily during 2, 4, and 6 weeks. The control group included 9 female rats, which got injected with 0.9 % NaCl solution throughout the experiment. The research was performed with the help of electron microscopy. The sections were prepared on a UMTTP–6M ultramicrotome using a diamond knife (DIATOM). The sections were examined with a TEM–100 transmission electron microscope. Photographs were taken with a digital camera SONY–H9.

*Results and discussion.* Excessive and uncontrolled administration of opioids has a negative impact on the female body. Eriksson and Ray's research shows that morphine intake during pregnancy leads to delayed growth, weight loss, and early abortion. A number of studies have described the effects of various opioids on the myometrium of pregnant female rats, with impaired uterine muscle contractility. Maryam Dehghan et al in an experiment in mice showed that morphine causes deformation and destruction of the nuclear membrane of epithelial cells of the endometrium at the ultrastructural level, observed the distance between nuclei and heterochromatin, which was not observed in the control groups. Similar ultrastructural changes of muscle tissue were observed in the study of the effect of nalbuphine on cardiomyocytes, where an electron-microscopic examination revealed expansion of the intercellular space, destroyed mitochondria, mosaic damage of cardiomyocytes, chromatic dislocation.

*Conclusion.* Chronic exposure to nalbuphine causes significant ultrastructural changes in the cervix. Even in the early stages of the experiment (2 weeks) it was possible to trace the disorders that were the consequences of the introduction of the opioid into the body of the experimental animal. Each subsequent phase of the experiment revealed deepening changes in the structure of the muscle cells. The resulting damage showed the ability of the long-term use of the opioid to cause irreversible changes in structure and function at all levels, starting from ultrastructural.

**Keywords:** nalbuphine, electron microscopy, cervix, muscle layer.

*The authors of this study confirm that the research and publication of the results were not associated with any conflicts regarding commercial or financial relations, relations with organizations and/or individuals who may have been related to the study, and interrelations of coauthors of the article.*

Стаття надійшла 11.08.2019 р.

Рекомендована до друку на засіданні редакційної колегії після рецензування